


JAHRESBERICHT

1905

DES

SCHLES. KRANKENHAUSES

IN TESCHEN.



TESCHEN.
K. U. K. HOFBUCHDRUCKEREI KARL PROCHASKA
1906.

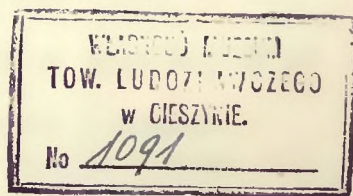
SELBSTVERLAG DES SCHLES. KRANKENHAUSES.

JAHRESBERICHT

1905

DES

SCHLES. KRANKENHAUSES IN TESCHEN.



TESCHEN.

K. U. K. HOFBUCHDRUCKEREI KARL PROCHASKA

1906.

SELBSTVERLAG DES SCHLES. KRANKENHAUSES.


JAHRESBERICHT

1905

DES KRAKENHAUSES
IN TESCHEN



1162000



Das Schlesische Krankenhaus in Teschen, gegründet im Jahre 1892 vom hochw. Herrn Superintendenten Dr. Theodor Haase, seit 1903 schlesische Landesanstalt, hat einen Belagraum für 160 Kranke und weist im Jahre 1905 folgende Krankenbewegung auf:

Vom Jahre 1904 sind verblieben 75 männliche, 58 weibliche, zusammen 133 Kranke.

Im Laufe des Jahres 1905 wurden aufgenommen 1193 männliche, 1014 weibliche, zusammen 2207 Kranke (1904: 2118); somit standen im Jahre 1905 2340 Kranke in der Heilpflege (1904: 2270). Mit Ende Dezember 1905 verblieben 87 männliche, 73 weibliche, zusammen 160 Kranke in Behandlung.

Abgang: Geheilt entlassen wurden 912 männliche, 810 weibliche, zusammen 1722 Kranke (1904: 1726); gebessert entlassen 159 männliche, 108 weibliche, zusammen 267 Kranke (1904: 224); ungeheilt entlassen 15 männliche, 8 weibliche, zusammen 23 Kranke (1904: 24); gestorben sind 95 männliche, 73 weibliche, zusammen 168 Kranke (1904: 163).

Von den in Abgang gekommenen Kranken wurden 92·3% entlassen, gestorben sind 7·7% (1904: 7·9%). Im Durchschnitt entfallen auf einen Monat 195 Entlassungen mit 14 Todesfällen. Die größte Zahl der Entlassungen (200) kam vor im Monat März, die geringste (161) im Oktober. Die meisten Sterbefälle (21) ereigneten sich im Monat Jänner, die wenigsten (7) im März.

Die größte Zahl der Kranken (215) wurde im Monat Mai, die geringste (167) im Monat April aufgenommen.

Im Durchschnitt entfallen auf einen Monat 184 Aufnahmen.

Der höchste Krankenstand (189) ist am 10. März, der niedrigste (114) am 3. September zu verzeichnen.

Die Zahl der Verpflegstage betrug 55.067; durchschnittliche Verpflegsdauer für einen Kranken 23·533 Tage.

Von den 2340 Kranken wurden gepflegt:

36	nach der	I. Klasse	(10 K)	mit	769	Verpflegstagen
332	"	"	II.	"	(6 K)	" 4239 "
1972	"	"	III.	"	(2 K)	" 50059 "

ungefähr die Hälfte der Patienten der III. Klasse waren selbstzahlend beziehungsweise für Rechnung der Krankenkassen und Bruderladen, während für die andere Hälfte die Landesfonds aufzukommen hatten.

Von den entlassenen Kranken waren zuständig nach: Schlesien 1428, Mähren 171, Böhmen 41, Galizien 163, Niederösterreich 6, Steiermark 1, Krain 1, Küstenland 1, Ungarn 348, Kroatien 2, Deutsches Reich 13, Rußland 3, Italien 1, Rumänien 1.

Personalstand: Direktor und Primararzt: Dr. Hermann Hinterstoisser; Oberarzt: Dr. Karl Schmid; Sekundärärzte I. Klasse: Dr. Franz Groër, Dr. Walther Karell, Dr. Rudolf Bukowski. Verwalter: Josef Urbanek; Offiziale: Karl Drost und Rudolf Melcher; 2 Manipulanten. 21 Pflegerinnen (Diakonissen) aus dem Schlesischen Evangelischen Schwesternhause in Bielitz.

*

Im Berichtsjahre wurden 1188 (1904: 1142) Operationen ausgeführt. Die Zahl der Narkosen beträgt 923 (1904: 827), und zwar wurden 860 (1904: 791) Äther-, 35 (1904: 19) Chloroform- und 28 (1904: 17) Äther-Chloroform- (gemischte) Narkosen ausgeführt. Die übrigen Operationen wurden in lokaler Anästhesie (Schleichsche Infiltration, Kokain, Chloräthyl) vorgenommen. Zur Ätherisation wurden die Juillardsche Maske, die Sudecksche Maske und der Dr. Roth-Drägersche Sauerstoffapparat verwendet. 84 größere Operationen wurden im „Ätherrausch“ ausgeführt. Von üblen Zufällen bei der Äthernarkose sind vorgekommen: heftige Exzitation 14mal, störendes Erbrechen 9mal, starke Salivation 4mal, störendes, andauerndes Muskelzittern 3mal, stertoröse Atmung, Cyanose, Spasmus glottidis 7mal, Asphyxie im Beginne der Narkose 1mal (Myomotomie, Wiederbelebung durch künstliche Atmung). Als Folgeerscheinung der Äthernarkose trat am ersten oder zweiten Tage post op. in 14 Fällen Ätherbronchitis (6mal nach Bassini-Operation, 7mal nach Laparotomien) und 1mal eine Unterlappen-Pneumonie auf (nach Gastroenterostomie). Ausgang in allen Fällen günstig.

*

Teschen, im Oktober 1906.

Dr. Hermann Hinterstoisser,

Direktor und Primararzt.

A. Jahresbericht der inneren Abteilung.

Zusammengestellt nach dem amtlichen Sanitätsberichte.

I. Allgemeine und mehrsitzige Krankheiten. Blutkrankheiten.

Marasmus senilis. 4 Fälle (2 Männer, 2 Weiber), 4 gestorben.

Chlorosis. 1 Mädchen, geheilt.

Anaemia. 6 W., 5 geheilt, 1 gebessert.

Leukaemia. 1 W., gebessert.

Rheumatismus acut. et chron. 30 F. Rheum. musculorum 18 F. (12 M., 6 W.), 18 geheilt. — Rheum. articular. 12 F. (7 M., 5 W.), 8 geheilt, 4 gebessert. Aspirin; in der Rekonvaleszenz Heißluftbäder, Massage.

Arthritis. 6 F. (3 M., 3 W.), 5 geheilt, 1 gebessert.

Typhus abdominalis. 66 F. (40 M., 26 W.), 56 geheilt, 10 gestorben. Diese Fälle stammten meist aus der Umgebung, zum geringen Teile aus Teschen selbst, und zwar aus einzelnen Vorstädten, deren Wasserversorgung mangelhaft ist. Die Wasserleitung der Stadt ist seit vorigem Jahre bereits saniert. — Als Todesursachen wurden festgestellt zweimal Herzmuskelentartung (Fettherz, Vitium), einmal Endocarditis verrucosa, einmal Perforationsperitonitis, dreimal Lobulärpneumonie und dreimal mußte der Tod auf direkte Toxinwirkung zurückgeführt werden.

Febris intermittens. 2 W., geheilt.

Diphtheritis et Croup. 3 W., 2 geheilt, 1 gestorben. Siehe auch chir. Ber. Das Serum wurde stets in hohen Dosen gegeben (meist Paltauf B und C).

Meningitis cerebrospinalis epidemica. 11 F., 6 M., 5 W., 2 geheilt, 9 gestorben. Es waren die ersten Fälle, welche im Gefolge der großen Epidemie in Preuß.-Schlesien bei uns zur Beobachtung kamen. Sie stammten teils aus der Stadt selbst, teils aus der Umgebung. Es wurde die Lumbalpunktion nach Quincke nicht bloß zu diagnostischen, sondern auch zu therapeutischen Zwecken nach der Empfehlung von Lenharz angewandt. Außerdem heiße Bäder. —

Diabetes mellitus. 3 F., 2 M., 1 W., 2 gebessert, 1 gestorben.

II. Scrophulosis et Tuberculosis. 113 F. (67 M., 46 W.), 19 geheilt, 58 gebessert, 1 ungeheilt, 35 gestorben.

III. Neubildungen. 6 F. (4 M., 2 W.), 4 gebessert, 1 ungeheilt, 1 gestorben. — Carc. oesophagi (2), Carc. ventriculi (1), Carc. vaginae (1), Carc. hepatis (1). — Sarcoma pelvis (1) ungeheilt.

V. *Verletzungen* (mit Ausschluß der durch Selbstmordversuche herbeigeführten). Combustio. 1 W., gestorben.

VI. *Vergiftungen* (mit Ausschluß der durch Selbstmordversuche herbeigeführten).

Alcoholismus. 7 M., 4 geheilt, 2 gebessert, 1 ungeheilt. — Kohlenoxydgasvergiftung. 2 W., geheilt.

VII. *Selbstmordversuche* (Krankheiten infolge derselben). Vergiftung mit Lysol. 1 W., geheilt.

VIII. *Erkrankungen des Nervensystems.*

Meningitis tuberculosa. 5 F. (2 M., 3 W.), gestorben. — Hemiplegia. 8 F. (6 M., 2 W.), 4 geheilt, 4 gebessert. — Paralysis agitans. 1 W., gebessert. — Chorea St. Viti. 3 F. (1 Knabe, 2 Mädchen), geheilt. — Epilepsia. 4 F. (2 M., 2 W.), 2 geheilt, 2 gebessert. — Hysteria. 7 W., 6 geheilt, 1 gebessert. — Neurasthenia. 10 F. (8 M., 2 W.), 6 geheilt, 4 gebessert. — Cephalalgia. 2 M. geheilt. — Hemierania. 1 M., geheilt. — Kinderlähmung. 1 W., gebessert. — Multiple Sklerose. 2 F. (1 M., 1 W.), gebessert. — Tabes dorsalis. 5 F. (3 M., 2 W.), gebessert. — Myelitis. 2 W., gebessert. — Neuritis. 2 F. (1 M., 1 W.), geheilt. — Neuralgiae: N. intercost. 2 F. (1 M., 1 W.), geheilt. Ischias. 5 F. (4 M., 1 W.), geheilt. — Paralysis: Sprachlähmung, 1 M., geheilt; Lähmung des Armes (Plexus brachialis), 2 M., gebessert; Lähmung des N. radialis, 1 M., gebessert. — Geistesstörungen. 10 F. (7 M., 3 W.), 4 geheilt, 5 ungeheilt (in die schles. Landesirrenanstalt in Troppau transferiert), 1 gestorben. (Delirium alcoholicum, Mania, Amentia, progressive Paralyse.)

IX. *Krankheiten des Auges.*

Conjunctivitis catarrh. 6 F. (5 M., 1 W.), 5 geheilt, 1 gebessert.

Conj. eczematosa. 41 F. (16 M., 25 W.), 40 geheilt, 1 gebessert. Oft gestaltete sich die Behandlung infolge Mitbeteiligung der Hornhaut langwierig. Anfangs Atropin, Thermophor, später gelbe Präzipitatsalbe. Sehr oft war das gleichzeitige Vorhandensein von Kopfläusen festzustellen.

Trachoma. 24 F. (16 M., 8 W.), 19 geheilt, 5 gebessert. Die Fälle stammten meist aus dem Ostrau-Karwiner Kohlenrevier. Bei reichlichem Vorhandensein von Körnern, Rollung nach Knapp oder Quetschung nach Kuhnt. Bei Hypertrophie der Konjunktiva und Infiltration der Tarsi Massage mit dem Lidspatel. — Lapislösung (2%) und Kupferstift zur medikamentösen Behandlung.

Blennorrhoea. 1 W., geheilt; Blennorrh. neonat., 1 Mädchen, geheilt.

Keratitis parenchymatosa. 2 F. (1 M., 1 W.), 1 geheilt, 1 gebessert.

Ulcus corneae (Ulc. serp. und Ulc. catarrh.). 8 F. (6 M., 2 W.), 7 geheilt, 1 gebessert.

Iridocyclitis. 1 M., geheilt.

Cataract. senil. praemat. 1 M., ungeheilt (für später bestellt).

Blepharitis. 1 M., geheilt.

X. *Krankheiten des Ohres.* Otitis media suppur. 7 F. (6 M., 1 W.), 4 geheilt, 2 gebessert, 1 ungeheilt. — Otitis media chron. 2 F. (1 M., 1 W.), gebessert.

XI. *Krankheiten der Atmungsorgane.* Rhinitis. 4 F. (2 M., 2 W.), geheilt. — Laryngitis. 2 M., 1 geheilt, 1 gebessert. — Bronchitis. 64 F. (41 M., 23 W.), 60 geheilt, 4 gebessert. — Asthma bronchiale. 1 W., gebessert. — Pneumonia. 17 F. (11 M., 6 W.), 14 geheilt, 3 gestorben. — Pleuritis. 11 F. (9 M., 2 W.), 8 geheilt, 2 gebessert, 1 gestorben.

XII. *Krankheiten der Zirkulationsorgane.* Vitium cordis. 30 F. (12 M., 18 W.), 18 gebessert, 12 gestorben. — Myocarditis. 5 F. (2 M., 3 W.), 3 gebessert, 2 gestorben. — Myodegeneratio cordis. 9 F. (7 M., 2 W.), 9 gestorben. — Pericarditis. 2 M., 1 geheilt (P. acuta), 1 gebessert (P. chronica). — Arteriosclerosis. 2 M., gebessert.

XIII. *Krankheiten der Digestionsorgane etc.* Angina. 7 F. (2 M., 5 W.), geheilt. — Catarrh. ventriculi 64 F. (31 M., 33 W.), 57 geheilt, 7 gebessert. — Ulcus ventriculi rotundum. 5 F. (3 M., 2 W.), geheilt. — Catarrh. intestini. 23 F. (12 M., 11 W.), 20 geheilt, 3 gebessert. — Dysenteria. 4 F. (2 M., 2 W.), geheilt. — Obstipatio alvi. 5 F. (2 M., 3 W.), geheilt. — Volvulus coli transversus et descendens. 1 W., gestorben. — Icterus. 6 F. (3 M., 3 W.), geheilt. — Cholelithiasis. 2 F. (1 M., 1 W.), geheilt. — Cirrhosis hepatis. 11 F. (10 M., 1 W.), 8 gebessert, 3 gestorben. — Pylephlebitis suppurativa, Abscessus hepatis (Aktinomykose). 1 M., gestorben.

XIV. *Krankheiten der Harnorgane.* Morbus Brigthii. 12 F. (7 M., 5 W.), 7 geheilt, 4 gebessert, 1 gestorben. — Nierenkolik. 1 M., geheilt. — Amyloidosis renum. 1 W., gestorben. — Pyelitis. 1 W., gebessert. — Cystitis. 18 F. (6 M., 12 W.), 16 geheilt, 2 gebessert.

XV. *Krankheiten der Sexualorgane* (mit Ausschluß der venerischen und syphilitischen Formen): Der männlichen Sexualorgane. 4 F., 1 geheilt (traumatische Strikturen der Urethra), 3 gebessert (Hypertrophia prostatae). — Der weiblichen Sexualorgane. 3 geheilt (Herpes genitalis, Dysmennorrhoea, Fluor albus), 1 ungeheilt (Tumor adnexorum).

XVI. *Venerische und syphilitische Krankheiten.* Gonorrhoea. 36 F. (24 M., 12 W.), 35 geheilt, 1 gebessert. — Ulcus molle. 4 F. (2 M., 2 W.), geheilt. — Syphilis. 57 F. (29 M., 28 W.), 56 geheilt, 1 gestorben (Partus praematurus, Processus puerperalis).

XVII. *Hautkrankheiten* (mit Ausschluß der syphilitischen Formen). Scarlatina. 47 F. (27 M., 20 W.), 44 geheilt, 3 gestorben. In 14 Fällen wurde Mosersches Serum verwendet.*) 12 genesen, 2 starben (1 Fall mit Pneumonie kompliziert; 1 moribund eingebrachter Fall von Scarlatina gravissima). — Morbilli. 1 W., geheilt. — Erysipelas. 4 F. (2 M., 2 W.), geheilt. — Psoriasis. 4 F. (3 M., 1 W.), geheilt. — Eczema. 16 F. (13 M., 3 W.), geheilt. — Scabies. 21 F. (11 M., 10 W.), geheilt. — Sonstige. 10 F. (8 M., 2 W.), 8 geheilt, 2 gebessert.

XIX—XXII. *Gonitis, Muskelerkrankungen und Fälle in Beobachtung.* 25 F. (20 M., 5 W.), 23 geheilt, 2 gebessert.

*) Siehe „Wiener klinische Wochenschrift“ 1905, Nr. 48. Dr. R. Bukowski, Über das Mosersche Scharlachserum.

B. Jahresbericht der chirurgischen Abteilung.

I.

Kopf und Gesicht.

Verletzungen.

1. *Fractura cranii.*

S. Anna, 10 Monate alt, entglitt vor 3 Wochen den Händen des Kindermädchens und stürzte mit dem Kopfe zu Boden; Erbrechen und Zuckungen der rechten Extremitäten. Bei der Aufnahme großer Abszeß über dem linken Scheitelbeine, Fieber; Spaltung des Abszesses, linkes Scheitelbein in ganzer Ausdehnung periostentblößt, 10 mm lange, 5 mm klaffende Fissura cranii. Exitus am folgenden Tage. Obduktion: Abscessus cerebri, linke Hemisphäre zum großen Teil erweicht.

2—3. *Commotio cerebri.* 2 F., gestorben.

G. Adam, 33 Jahre alt, wurde wenige Stunden vor Spitalsaufnahme von einem herabstürzenden Holzbalken getroffen, blieb einige Zeit bewußtlos; wiederholtes Erbrechen. Befund: Blutunterlaufung und Schwellung der rechten Scheitelgegend, T. 37.4, P. 60. Patient gibt ziemlich klare Antworten, nach 2 Tagen große Unruhe, lallende, kaum verständliche Sprache, Lähmung der rechten Körperhälfte, Anästhesie beider Beine. Die linken Extremitäten in ständiger Bewegung. Zunehmende Benommenheit, Lungenödem. Exitus am 4. Tage. Sektion: Unter dem rechten Scheitelbeine epidurales Hämatom. Der linke Schläfelappen vollständig zermalmt.

4—8. *Fracturae complicatae.* 1mal F. Zygomatici sin. nebst Fract. costar. VI et VII, 2mal Fr. nasi et maxillae, 2mal Fr. mandibulae (Silberdrahtnaht).

9—20. *Weichteilverletzungen* verschiedener Schädel- und Gesichtregionen.

21—24. *Combustio faciei.*

25—26. *Verätzungen durch Schwefelsäure.*

Neubildungen.

27—37. Gutartige N. 11 F.; 1 Lymphangioma frontis (10monatlicher Knabe); 1 Angioma frontis, 1 Lipoma capitis, 1 Atheroma faciei, 7 Polypus nasi.

38—48. Bösartige N. 11 F. (6 M., 5 W.), 1 gestorben.

1 Epithelioma frontis, Exzision, Thiersche Transplantation; 1 Ep. faciei, Exzision, Deckung durch gestielten Lappen aus der Stirn; 1 Epithelioma meat. audit. ext. Infiltration der Weichteile und des Schläfenbeines (Warzenfortsatz und Pyramide von Krebsmassen durchsetzt). Exkochleation und Paque-

linisierung. Die 80jährige Patientin ging nach $2\frac{1}{2}$ Monaten an Kachexie zu Grunde; 2 M. Carcinoma labii infer. Exzision und Naht, Exstirpation der submentalen und submaxillaren Lymphdrüsen; 1 M. Carc. linguae. Keilexzision, Exstirpation der submaxillaren Lymphdrüsen; 1 M. Carcinoma maxillae dextrae Z. H. 35 J. Resectio Maxillae nach Langenbeck-Weber, Exstirpation der infiltrierten Halsdrüsen, „geheilt“ entlassen, Tod nach 5 Monaten; 1 Sarcoma maxillae sin. (7jähriger Knabe), Resektion nach Langenbeck-Weber, Heilung; 1 Sarcoma mandibulae sin., 39jähriger Mann. Resectio mandib. Heilung; 2 Epulis sarcomatosa, Resektion des Alveolarfortsatzes.

Entzündliche Erkrankungen.

49—53. 1 F. *Hypertrophia tonsillarum*. Tonsillotomie, 2 F. Hypertrophia tonsill. pharyng. Abtragung mit dem Ringmesser, 2 F. Hypertroph. conchae inferioris, Abtragung mit der Schere.

54—61. *Abscessus*. 8 F. (A. labii superioris, palati, fossae temporalis, buccae, reg. zygomaticae), Inzision, Exkochleation.

62—66. *Periostitis mandibulae* e carie dentis, fistula dentis, 5 F. Exaktion kariöser Zähne, Exkochleation.

67. *Empyema sin. frontalis*. Meißelresektion des Stirnbeines, Drainage in die Nasenhöhle.

68—76. *Mastoiditis suppurativa ex otitide media*. 9 F. (7 M., 2 W.). 5mal rechtsseitige, 4mal linksseitige Erkrankung. Meißelresektion des Warzenfortsatzes, Eröffnung der Paukenhöhle; 3mal mußte der Sinus sigmoides eröffnet werden. Sämtliche Fälle geheilt entlassen; in 1 Falle bleibende Facialisparese.

77. *Thrombosis sin. cavernosi* post erysipelas. 1 F., gestorben.

K. Paul, 44 Jahre alt, erkrankte vor 3 Tagen; Schwellung und Schmerzhaftigkeit der Nase und des rechten Auges, Kopfschmerz, Fieber. Befund: Nase gerötet, schuppig (Erysipelas) Protrusio bulbi dextr., Chemosi. Ödem der Frontoorbitalgegend. — Inzision an der Außenseite des rechten Auges, unterhalb des Margo supraorbitalis, kein Eiter, Inzision an der Innenseite, Eiterentleerung; Fieber andauernd, am 9. Tage Protrusio bulbi sinistri. Große motorische Unruhe, Benommenheit. Pulsverlangsamung, T. 40, P. 80. Exitus am 12. Tage. Sektion: Thrombosis sin. cavernosi, Meningitis basilaris, ecephalitische Herde des Hirnstammes.

78. *Necrosis oss. tempor. sin.* 1 M., geheilt. Resektion eines guldienstückgroßen nekrotischen Herdes des Schläfenbeines (ätiologisch unklar).

79. *Gumma ossis frontalis sin.* 1 M., geheilt. Exkochleation und Meißelresektion des in seiner ganzen Dicke gummiösen Knochens. Dura mater auf große Strecke freiliegend, pulsierend. Heilung durch Granulation.

Tuberkulöse Erkrankungen.

80—82. *Caries* (Abscessus frigidus). 3 F. (Os parietale, maxilla, Os frontis). Inzision, Exkochleation, Jodoformbehandlung.

83—88. *Lupus vulgaris*. 6 F. 4mal L. faciei (hievon in 1 Falle nebstdem noch L. manus et pedis), 1mal Lupus auriculae sin. et pollicis sin., 1mal Lupus nasi hypertroph.; 2mal Röntgenbestrahlung mit vollem Erfolg, in den übrigen Fällen Exkochleation und Kauterisation mit dem Paquelin.

Entwicklungsfehler. Varia.

89—93. *Labium leporinum*. 5 F. (3 M., 2 W.), 1 gestorben. Kinder im Alter von 1 Woche bis 8 Monaten, 1 Erwachsener von 20 Jahren. 4mal linksseitige, 1mal rechtsseitige Hasenscharte, 3mal mit totalem Wolfsrachen kombiniert. Hasenschartenoperation nach Hagedorn-König. 1 einwöchentliches Kind starb an Enterokatarrh.

94. *Cicatrix labii sup.* (Lues hereditaria). G. Wilhelm, 6 Jahre alt, harter und weicher Gaumen perforiert, Nasengerüste zerstört, die Mitte der Oberlippe von einer von der Nasenscheidewand herabziehenden, strahligen Narbe eingenommen, ein Teil des Lippenrots fehlt, narbige Einziehung. Exzision der Narbe. Mobilisierung und Naht der beiden Lippenhälften. Kosmetischer Erfolg.

95—96. *Neuralgia Trigemini*.

N. trig. ram. III sinistri. K. Marie, 48 J., seit 1 Jahre Schmerzen in der Zunge (linke Hälfte) und im Unterkiefer, in der letzten Zeit viertelstündig sehr heftige Anfälle. 1. und 2. Ast schmerzfrei. Resectio rami tertii nach Salzer am Foramen ovale. Heilung.

N. n. trigemini dextri. W. Emilie, 55 J., leidet seit 11 Jahren an heftigen Neuralgien der rechten Gesichtshälfte; in den letzten Monaten Häufung der Anfälle, fast alle 5 Minuten; interne Behandlung war erfolglos. Berührung des Kopfes, der Wangen, der Zähne, exzessiv schmerzhaft, sämtliche Äste sind betroffen. Operation in Äthernarkose mit vorausgeschickter Scopolamin-Morphin-Injektion (0·0001 : 0·02), intrakranielle Exstirpation des Ganglion Gasseri und Resektion der 3 Äste (Operation nach Krause); temporäre Resektion des Schläfenbeines mittels Kreissäge, Unterbindung der Art. mening. media am Foramen spirosum. Ganglion und Nerven mit der Thiersch'schen Zange extrahiert und reseziert. Hautmuskelnnaht, Drainage. Heilung per primam; geringe Facialisparese, welche nach wenigen Tagen schwindet. Das Drain wird bis zum 10. Tage im unteren hinteren Wundwinkel belassen; anfangs starke Sekretion von Cerebrospinalflüssigkeit, welche nach Entfernung des Drains sogleich sistiert. Das Auge wird 10 Tage lang durch ein mit Heftpflaster befestigtes Uhrglas geschützt. Patientin ist von Schmerzanfällen bis heute vollständig frei geblieben.

Operativ behandelte Augenkrankheiten.

97—107. *Verletzungen*. 11 F. Hievon 3mal Irisprolaps (Abtragung), 1mal Luxatio lentis (Extraktion, peripherer Lappenschnitt), 1mal Enucleatio bulbi (Contusio bulbi, Ruptura sclerae).

108. *Sarcoma bulbi*. (4jähriges Kind) Exenteratio orbitae.

109—110. *Cataracta*. (2 M.) 1 Discissio, 1 periphere Linearextraction ohne Iridektomie, in beiden Fällen mit vollem Erfolge.

111. *Glaucoma secundarium* (Erblindung, Hornhautnarben post Trauma, große Schmerzhaftigkeit seit Monaten). Enucleatio bulbi.

112. *Staphyloma corneae*. Operation nach Knapp.

113—115. *Ulcus corneae*, *Hypopyon*. 3 F. Spaltung nach Saemisch.

116. *Strabismus convergens*. Tenotomie des M. rect. int.

117. *Ectropium palp. inf.* Operation nach Kuhnt-Müller.

118. *Chalazeon palp. sup.* Spaltung und Exkochleation.

II.

Hals.

Verletzungen. (3 F. 3 M., geheilt.)

119. *Fractura laryngis et tracheae*. Phlegmone colli.

43jähriger Mann wurde 11 Tage vor der Aufnahme durch Hufschlag eines Pferdes verletzt. Reißquetschwunden der Lippen und des Zahnfleisches; phlegmonöse Schwellung des Halses vom Kehlkopfe nach abwärts; ausgedehntes Hautemphysem, welches nach abwärts bis zum Nabel reicht; angestrengte Atmung; heisere Stimme.

In Chloroformnarkose Inzision vom Larynx bis über das Jugulum; Erweiterung der Operationswunde durch einen Schnitt nach rechts mit Durchtrennung des sternalen Teiles des Kopfnickers. Seitlicher Bruch des Ringknorpels und der obersten Trachealringe. Tracheotomia superior. Salzersche Kanäle. Eitrige Bronchitis. Am 12. Tage Decanulment. Nach weiteren 17 Tagen geheilt entlassen.

120. *Vulnus scissum laryngis*.

54jähriger Mann. Tentamen suicidii am Tage der Aufnahme. In der Gegend des Larynx eine weitklaffende zackige Wunde. Der linke Schildknorpel sagittal und quer durchtrennt, sklerotische Art. thyreoidea in ihrem Verlaufe freiliegend. Naht des Larynx. Fieberfreier Verlauf. Geheilt.

121. *Vulnus scissum colli lat. dextr.*

30jähriger Mann. 6 cm lange quere Schnittwunde oberhalb des rechten Schlüsselbeines. Starke Anämie. Unvermögen, den rechten Arm zu bewegen. In Äthernarkose Reinigung der Wunde, Unterbindung der blutenden Thyreoidea inferior und der Subclavia. Aufsuchen der durchtrennten Nerven (Plexus brachialis), Naht derselben. Naht und Drainage der Wunde. Blaubindenverband. Heilung p. sec. Die Funktion der durchtrennten Nerven ist bei der Entlassung nach 2 Monaten noch nicht zurückgekehrt.

Diphtherie, Croup.

122—128. 7 F. (4 M., 3 W.) im Alter von 1½ bis 7 Jahren, 6 geheilt, 1 gestorben.

In allen Fällen Injektion von Paltauf-Serum und Tracheotomie. Ein 3jähriger Knabe starb am Tage nach der Operation an Herzlähmung.

Struma.

129—148. 20 F. (10 M., 10 W.) im Alter von 12 bis 52 Jahren. 13 Fälle von Struma parenchymatosa, 7 Fälle von Struma cystica. In 17 Fällen Strumektomie in Infiltrationsanästhesie, in 2 Fällen in Äther-

narkose; ein Patient verweigerte die Operation. Heilungsdauer 10 bis 27 Tage. In einem Falle langdauernde Ligatureiterung.

Neubildungen.

10 F. (8 M., 2 W.), 5 geheilt, 4 gebessert, 1 ungeheilt.

149. *Lipoma colli.* (1 M.)

Faustgroßes, seit vielen Jahren bestehendes Lipom der linken Halsseite. Exstirpation im Ätherrausch, Naht, Drainage. Heilung.

150. *Tumor musculi sternocleidomastoidei sin.* (1 W.)

Seit 2 Jahren bestehende mit der Haut verwachsene walnußgroße Geschwulst des unteren Abschnittes des linken Kopfnickers, die in der letzten Zeit rasch größer und sehr schmerzhaft wird. In gemischter Narkose Exstirpation der Geschwulst durch Umschneidung der mit derselben verwachsenen Haut und durch Resektion des Muskels, Naht, Drainage. Heilung.

151. *Chondrofibroma parotidis dextr.* (1 M.) Angeblich seit 20 Jahren bestehende apfelgroße, harte, höckerige Geschwulst der rechten Parotisgehend. In Chloroformnarkose Exstirpation der Geschwulst, Naht, Drainage. Heilung.

152—153. *Lymphoma malignum colli.* (2 M.)

61jähriger, kachektisch-marastischer Mann. Seit etwa 4 Monaten bestehende Geschwulst der rechten Halsseite, die in der letzten Zeit rasch bis zu Zweifaustgröße heranwuchs. Die Geschwulst ist sehr derb, wenig verschieblich, mit der Haut verwachsen. In Äthernarkose Exstirpation des Tumors samt der mit ihm verwachsenen Haut, Ligatur der Vena jugularis; Resektion des Musc. sternocleidomastoideus; Deckung des handgroßen Hautdefekts durch einen Lappen vom Schädel und des Defekts am Schädel durch Tierschung vom Oberschenkel. Nach 4 Wochen geheilt entlassen.

58jähriger Mann wurde Dezember 1904 anderwärts wegen Drüsen-schwellung der rechten Halsseite operiert. Seit 2 Monaten wieder große unbewegliche Drüsen an der rechten Halsseite, verbunden mit heftigen in Gesicht und Kopf ausstrahlenden Schmerzen. Äthernarkose. Die Exstirpation des Tumors gelingt nur nach Resektion des Kopfnickers und nach Ligatur der Vena jugularis. Heilung.

154—156. *Carcinoma glandularum lymph. colli.* 3 F. (2 M., 1 W.), 2 gebessert, 1 ungeheilt.

66jähriger Mann, faustgroßer metastatischer, mit der Umgebung verwachsener Lymphdrüsentumor der rechten Halsseite. Mikroskopisch: Plattenepithelkrebs. Primärer Tumor nicht nachweisbar. Heftige Okzipitalneuralgie. Exstirpation des Tumors nach temporärer Ligatur der Art. carotis communis. Naht, Drainage. Fieberfreier Verlauf; gebessert entlassen.

51jährige Frau. 30. Juli 1903. Exzision eines Epithelioma labii inferioris und Exstirpation einer vergrößerten harten Lymphdrüse. In der rechten Fossa submaxillaris ein walnußgroßer exulzierter unbeweglicher Tumor. Exkochleation der Krebsmassen und Verschorfung mit dem Paquelin. Gebessert.

63jähriger sehr herabgekommener Mann. Vor 3 Jahren hier Keilexzision eines Unterlippenkrebses. Über mannsfaustgroßer mit dem linken Unterkiefer und der Haut verwachsener Drüsentumor. Wegen des elenden Zustands des Patienten wird von jedem operativen Eingriff abgesehen. Ungeheilt entlassen.

157—158. *Carcinoma oesophagi.* 2 M. In beiden Fällen Besserung nach Bougiebehandlung.

Tuberkulöse Erkrankungen.

159—229. *Tuberkulöse Lymphome*. 71 F. (34 M., 37 W.), geheilt.

1mal kompliziert durch Lymphome der Achselhöhle, mehrmals durch Ekzem und Augenerkrankungen. 62mal Exstirpation der Drüsen, 9mal bloß Spaltung und Auskratzung der Drüsenabszesse. Einmal Resektion der Vena jugularis interna. Einmal wurde in gemischter Chloroform-Äthernarkose, sonst immer in Äthernarkose operiert.

230. *Abscessus retropharyngealis*. 1 F.

10jähriger Knabe wird mit hochgradiger Cyanose und röchelnder Atmung eingebracht. Sofort Inzision per os; Entleerung reichlicher Eitermengen; dann unter Chloräthyl-Anästhesie seitliche Inzision am Halse und Einführung eines Gummidrain. Heilung.

Entzündliche Erkrankungen.

231—240. *Phlegmone colli*. 10 F. (5 M., 5 W.) 7 F. nach Inzision geheilt, 2 F. (Scarlatina) gestorben, 1 F. ungeheilt.

Varia.

241. *Caput obstipum*.

3 Monate altes Mädchen, Steißgeburt einer Ipara. Ungefähr 2 Wochen nach der Geburt wurde Schiefstand des Kopfes bemerkt. In Äthernarkose Freilegung des narbig veränderten verkürzten Kopfnickers durch einen Schnitt entlang seinem inneren Rande: Durchtrennung der Sternal- und Klavikularportion und Resektion des Muskels, Naht, Pappschienen-Blaubindenverband in korrigierter Stellung. Heilung. Revision nach 1 Jahre ergibt ein vorzügliches funktionelles und kosmetisches Resultat.

III.

Brust.

Verletzungen.

10 F. (8 M., 2 W.), 7 geheilt, 1 gebessert, 2 gestorben.

242. *Vulnus sclopetar. thoracis*. 14jähriger Knabe. Verletzung mit einem 6 mm-Revolver. Einschuß 3 cm unterhalb der rechten Mamilla. Pneumo-Haematothorax. Verband. Heilung.

243—244. *Vulnera puncta (scissa) thoracis*. 2 F., 1 geheilt, 1 (Pyopneumothorax, Mediastinalabszeß u. Pericarditis) gestorben.

245. *Fractura claviculae*. (1 M.) Sayrescher Heftpflasterverband. Geheilt.

246—248. *Fractura costarum*. 3 F. (3 M.), 2 geheilt, 1 gestorben. Letzterer, bei einem Eisenbahnzusammenstoße verletzt, hatte außer Fraktur fast sämtlicher linker Rippen eine Ruptur der Milz, einen Bruch des linken Schlüsselbeines, einen Splitterbruch des linken Oberarmes und des rechten Unterschenkels und mehrfache Rißquetschwunden des Gesichtes und der Kopfhaut. Exitus 12 Stunden nach der Aufnahme.

Bei einem Falle nach Heilung der Rippenfraktur Entfernung eines walnußgroßen, gestielten, subserös 3 Querfinger unterhalb des Schwertfortsatzes gelegenen Lipoms. Die Fascie war darüber quer zerrissen. Sagittale Muskelnnaht, quere Naht der Fascie, Hautnaht. Heilung p. p.

249. *Distorsio articul. clavicul-acromialis*. (1 M.) Geheilt.

250—251. *Combustio I. et II. grad.* (2 W.) Unter Thiol und Salbenverbänden geheilt.

Neubildungen.

252—253. *Fibroma mammae*. (2 W.) Exstirpation der walnußgroßen Geschwülste in Äthernarkose. Heilung p. p.

254—259. *Carcinoma mammae*. (6 W.) Geheilt. 5mal links, 1mal rechts; 2mal rezidiv. 4mal Radikaloperation (Ablatio mammae samt den Pektoralmuskeln und Ausräumung der Achselhöhle). 2mal Exstirpation der Rezidivknoten.

Entzündliche Erkrankungen.

260. *Mastitis*. (1 W.) Inzision, Drainage. Heilung.

261. *Phlegmone thoracis*. (1 M.) Im Anschlusse an Erysipel Vereiterung des subkutanen Zellgewebes der rechten Brustseite unterhalb des Schlüsselbeines. Inzision, Exkochleation. Heilung.

262—266. *Pleuritis exsudativa*. 5 F. (3 M., 2 W.), 4 geheilt, 1 (schwere Lungentuberkulose) gebessert nach Thorakocentese und Aspiration von 1000—2150 cm³ serösen Exsudats mittels Potain.

267—272. *Empyema thoracis*. 6 F. (5 M., 1 W.), 3 geheilt, 2 gebessert, 1 (Tuberkulose) gestorben. Im Alter von 1 bis 52 Jahren. Je 3mal rechts-, je 3mal linksseitig; 4mal metapneumonisch. 4mal wurde in Äthernarkose, 1mal in Chloroformnarkose und 1mal in Chloräthylanästhesie operiert und jedesmal 1 bis 3 Rippen reseziert. In 1 Falle wurde Thorakoplastik angeschlossen. (Bogenschnitt am medialen Rande des linken Schulterblattes, Resectio costarum VI—XI; Durchtrennung der Zwischenrippenmuskulatur. Naht, Drainage. Wundverlauf fieberhaft. (Thc. pulm.) Patient wird gebessert entlassen.)

Tuberkulöse Erkrankungen.

7 F. (4 M., 3 W.), 6 geheilt, 1 gebessert.

273—275. *Abscessus frigidus*. 3 F. (2 M., 1 W.) Kalte Abszesse in der Gegend der unteren Schlüsselbeingrube und der Achselhöhle. Inzision, Exkochleation, Jodoformemulsion. Heilung.

276. *Periostitis costarum*. (1 W.) Inzision, Exkochleation, Jodoformemulsion. Heilung.

277—278. *Caries costarum*. 2 F. (1 M., 1 W.) Resektion mehrerer Rippen. Heilung.

279. *Caries sterni*. (1 M.) Exkochleation des zum größten Teile kariös zerstörten Manubrium sterni; Jodoformemulsion, Tamponade mit Jodoformgaze. Gebessert in häusliche Pflege entlassen.

IV. Rücken.

Verletzungen. 10 M., 8 geheilt, 2 gestorben.

280—281. *Vulnera scissa dorsi.* (2 M.) Teils Naht, teils Tamponade der Weichteilwunden mit Jodoformgaze. Heilung.

282—285. *Contusio dorsi.* (4 M.) Geheilt.

286—289. *Fractura vertebrae.* (4 M.) 2 geheilt, 2 gestorben.

11jähriger Knabe. Sturz von einem Baume. Bruch des 3. und 4. Brustwirbels. Schlappe Lähmung der unteren Extremitäten. Anästhesie bis über den Nabel. Decubitus am Kreuzbeine. Incontinentia urinae et alvi. Anlegung eines Gipsmieders und einer Gipshose. Nach 6 Wochen geheilt entlassen.

70jähriger Mann. Sturz von einer Leiter. Bruch des Dornfortsatzes des 6. Halswirbels. Gipskrawatte, später Pappschienenverband. Nach 2 Monaten geheilt entlassen.

21jähriger Mann. Sturz vom Wagen. Bruch des 6. und 7. Halswirbels. Lähmung der Beine, der Blase und des Mastdarmes. Totale Anästhesie bis zur 3. Rippe. Decubitus, Cystitis. Tod am 17. Tage.

43jähriger Steinbrucharbeiter im Steinbruche ca. 6 m abgestürzt. Bruch des 3. und 4. Brustwirbels. Lähmung der Beine; Incontinentia alvi, Retentio urinae, Cystitis, Decubitus. Exitus nach 17 Tagen.

Tuberkulöse Erkrankungen.

7 F. (5 M., 2 W.), 1 geheilt, 6 gebessert.

290. *Abscessus frigidus subscapularis.* (1 W.) Inzision und Exkochleation, Jodoformemulsion, Jodoformgaze, teilweise Naht. Heilung.

291—296. *Caries vertebrae.* 6 F. (5 M., 1 W.) im Alter von 5 bis 29 Jahren.

1 Fall von Karies der 2 obersten Lendenwirbel. Faustgroßer kalter Abszeß links neben der Wirbelsäule. Inzision. Die kariösen Querfortsätze werden mit der Kneip- und Hohlmeißelzange abgetragen. Jodoformemulsion. Gebessert.

1 Fall von Gibbus der Lendenwirbelsäule mit Fistelbildung. Kein Eingriff, Roborierende Behandlung. Besserung.

2 Fälle von Karies des Kreuzbeines. Punktion der kalten Abszesse und Injektion von Jodoformemulsion. Gebessert.

2 Fälle von Kyphoskoliose. 5jähriger Knabe und 9jähriges Mädchen. Gipsmiederbehandlung. Gebessert.

Entzündliche Erkrankungen.

297. *Furunculus reg. lumbal.* (1 W.), Geheilt.

298. *Abscessus reg. sacralis post pneumoniam.* (1 M.) Inzision. Heilung.

V.

Bauch.

Neubildungen.

299. *Sarcoma abdominis (m. recti)*.

Z. Johann, 30 J. Vor $1\frac{1}{4}$ Jahr bemerkte Pat. eine kleine Geschwulst der rechten Unterhauchgegend, welche langsam größer wurde. Seit angeblich 1 Monat rapides Wachstum der Geschwulst. Befund: in der rechten Hypogastrica kindskopfgroße unbewegliche Geschwulst, von der Spina aut. sup. dext. bis zum linken Leistenring, vom Nabel bis zur Skrotalgegend reichend. Bei der Exstirpation findet sich der rechte Samenstrang in die Geschwulst eingebettet und muß samt dem rechten Testikel entfernt werden. Median innige Verwachsung mit dem Ansätze des M. rectus und mit der Rektusscheide. Resektion des geraden Bauchmuskels, Hautnaht und Drainage. Heilung.

300—305. *Carcinoma ventriculi*. 6 F. (2 W., 4 M.)

2mal (M. Franz, 37 J., S. Johann, 38 J.) Resectio pylori und Gastroduodenostomie nach Kocher, reaktionslose Heilung. 4mal Gastroenterostomia anterior (Wölfler). 2mal mittels Murphyknopf, 1mal überdies Enteroanastomose mit Murphyknopf. 1 M. gestorben an Kachexie.

306. *Carcinoma flexurae sigmoideae*. (1 M.) Colostomia. Nach 12 Tagen Tod an Entkräftung.

307. *Cystis mesenterii*.

H. Veronika, 69 J. Kugelige Geschwulst unter der Nabelgegend, wenig verschieblich; Laparotomie, Tumor im Mesenterium des Ileum sitzend; Spaltung der Mesenterialplatte, leichte Ausschälung der zystischen Geschwulst.

Hernien.

308—389. *Freie Leistenbrüche*. 82 F. (76 M., 6 W.), 40 rechts, 37 links, 5 bilateral. 10 Kranke gehörten dem 1. Jahrzehnte an, 17 dem 2., 27 dem 3., 18 dem 4., 7 dem 5., 2 dem 6. und 1 dem 8. Jahrzehnte. 71mal typische Radikaloperation nach Bassini, 10mal mit der Modifikation nach Polya. 1mal (Rezidiv nach Bassini) wird der Musculus rectus an das Poupartsche Band genäht. Als ungewöhnlicher Bruchsackinhalt fanden sich 6mal adhärentes Netz, 1mal Processus vermiformis (Resektion), 2mal Flexura sigmoidea und 1mal Blasendivertikel. In 1 Falle bestand Hydrocele testis, 1mal Kryptorchismus. Der Wundverlauf war 2mal durch Stichkanalleitung, 2mal durch Abszeßbildung, 2mal durch Hämatom (1mal Semicastratio), 5mal durch Epididymitis und 6mal durch Ätherbronchitis gestört. Je 1mal

wurde in Chloroformnarkose, Äther-Chloroformnarkose und Schleischscher Lokalanästhesie operiert, alle übrigen Fälle in Äthernarkose. Alle geheilt. Dauer der Spitalsbehandlung 16 Tage bis 4 Wochen.

390—397. *Eingeklemmte Leistenbrüche.* 8 F. (7 M., 1 W.) im Alter von 10 bis 54 Jahren. 7mal rechtsseitige, 1mal linksseitige Leistenhernie. Dauer der Einklemmung 8 Stunden bis 1 Woche. 2 Fälle gestorben. Operation jedesmal in Äthernarkose. 6mal wurde an die Herniotomie die Radikaloperation nach Bassini angeschlossen. Der Bruchinhalt bestand in 5 Fällen aus Dünndarmschlingen und Netz, in 2 Fällen aus dem Coecum und in 1 Falle handelte es sich um inkarzierten Leistenhoden.

W. J., 45 J., Zimmermann. Nach der Operation Delirium tremens. Großes Hämatom. Eröffnung der Wunde, Blutstillung, Naht. Heilung.

K. P., 54 J., Steinbrucharbeiter. Hühnereigroße inkarzierte Hernie. Fieber. Bruchsack und Funiculus spermaticus ödematös. Nach Eröffnung des Bruchsackes entleert sich Eiter. Im Bruchsacke der auffallend lange verdickte Processus vermiformis, welcher $1\frac{1}{2}$ cm von seinem Ende entfernt, perforiert ist. Typische Resektion des Wurmfortsatzes. Semicastratio. Reaktionsloser Verlauf. Heilung.

G. G., 51 J., Tagelöhner. Seit 12 Stunden bestehende Brucheinklemmung. Mannsfaustgroße Hernie. Herniotomie. Im Bruchsacke eine Dünndarmschlinge und Netz. Reposition, Bassini. Fieber. Pneumonisches Sputum. Am 3. Tage post op. Exitus letalis. Obduktion: Beiderseitige Pneumonie, Endokarditis.

P. S., 50 J., Tagelöhnerin. Seit 1 Woche bestehende Brucheinklemmung. Hühnereigroße Hernie. Herniotomie. Umgebung des Bruchsackes eitrig infiltriert. Nach Eröffnung des Bruchsackes entleeren sich große Mengen dünnflüssigen übelriechenden Stuhles. Darmwandbruch (Dünndarm) mit guldenstückgroßer Perforation. Große Brüchigkeit des Darmrohres und Mesenteriums. Resektion eines 30 cm langen Darmstückes. Vereinigung der Darmenden durch den Murphyknopf. Am 3. Tage post op. Exitus letalis unter den Erscheinungen von Peritonitis. Obduktion: Frische Perforation des zuführenden paralytischen Darmstückes am Murphyknopfe.

398—399. *Freie Schenkelbrüche.* 2 F. (W.), 1 rechts, 1 links, im Alter von 29 und 55 Jahren. In Äthernarkose Radikaloperation. In dem 1. Falle ragt die Spitze des Processus vermiformis in den Bruchsack. Typische Resektion des 14 cm langen Wurmfortsatzes. Im 2. Falle Resektion des adhärennten Netzes. Wundverlauf in beiden Fällen reaktionslos.

400—408. *Eingeklemmte Schenkelbrüche.* 9 F. (1 M., 8 W.), 7mal rechts, 2mal links. Alter der Kranken 34 bis 78 Jahre. Zeitdauer der Einklemmung 10 Stunden bis 5 Tage. Operation 6mal in Äther-, 1mal in Äther-Chloroformnarkose und 2mal mittels Infiltrationsanästhesie. In 3 Fällen wird die Radikaloperation nach Fabricius angeschlossen. Bruchinhalt: 2mal gangränöses Netz, 2mal Gangrän des eingeklemmten Darmes (Resektion). 8 geheilt, 1 gestorben.

Sch. M., 68 J., Tagelöhnerin. Seit 5 Tagen Brucheinklemmung. Durch 2 Tage auswärts angestellte Repositionsversuche erfolglos. Marastische Frau. Mannsfaustgroße äußerst schmerzhaftes Schenkelhernie rechts. Haut gerötet. In Äthernarkose Herniotomie. Bruchsack gangränös. Bruchsackinhalt eine gangränöse Dünndarmschlinge. Resektion eines 30 cm langen Darmstückes. Vereinigung

der Darmenden durch den Murphyknopf. Abtragung des gangränösen Bruchsackes. Jodoformgazedrainage. Reaktionslose Heilung. Der Murphyknopf muß unbemerkt abgegangen sein, denn die Patientin verschluckte während des Spitalsaufenthaltes einen Pflaumenkern, welcher 3 Tage später mit dem Stuhl abging.

N. S., 43 J., Häuslerin. Seit 2 Tagen Brucheinklemmung. Fortwährendes Erbrechen. Hühnereigroße Schenkelhernie rechts. In Äthernarkose Herniotomie. Bruchsackinhalt eine gangränöse Dünndarmschlinge mit einer linsengroßen Perforationsöffnung. Resektion eines 20 cm langen Darmstückes. Vereinigung der Darmenden durch den Murphyknopf. Jodoformgazedrainage. Reaktionsloser Verlauf. Am 15. Tage Abgang des Murphyknopfes. Am 24. Tage post op. geheilt entlassen.

S. J., 62 J., Nachsteher. Seit 4 Tagen Brucheinklemmung. Häufiges Erbrechen. Schwacher, hochgradig abgemagerter Mann. Hühnereigroße Schenkelhernie rechts. Herniotomie. Bruchsackinhalt eine gerötete Dünndarmschlinge. Bruchpfortennaht. Patient sehr unruhig. Vom 2. Tage an teilnahmslos. Harn muß durch den Katheter entleert werden. Vom 6. Tage an benommen. Am 10. Tage Exitus letalis. Obduktion: Meningitis tubercul. Miliartuberkulose. Operationswunde reaktionslos geheilt.

409. Nabelbruch. 1 F.

K. M., 65 J., Private. Korpulente Frau. Faustgroße Nabelhernie. Bruchpforte für 1 Finger durchgängig. In Äthernarkose Radikaloperation. Umschneidung und Exzision des Nabelbruches. Bruchsack mehrkammerig. Resektion des adhärennten Netzes. Tabaksbeutelnaht der Bruchpforte. Knopfnaht der geraden Muskeln nach Spaltung der Rektusscheide und Mobilisierung der Muskeln. Vordere Rektusscheide und Haut werden durch quere Naht vereinigt. Reaktionsloser Verlauf. Heilung.

Sonstige Hernien.

410. *Hernia epigastrica*. 1 F.

W. A., 45 J., Tagarbeiter. Nußgroße Hernie. Fortlaufende Naht der Bruchpforte. Heilung.

411—413. *Hernia abdominalis in cicatrice*. 3 F. (1 M., 2 W.)

S. Fl., 42 J., Hoteliersgattin. (Siehe J.-B. 1903, Nr. 368.) Im Jahre 1901 auswärts wegen Nabelhernie operiert. Im Jahre 1902 und 1903 wegen *Hernia abdominalis in cicatrice* in unserem Krankenhause operiert. Seit der letzten Operation traten zweimal Inkarzerationserscheinungen auf. Seit 5 Tagen besteht wieder unterhalb der Operationsnarbe eine apfelgroße druckempfindliche nicht reponible Bruchgeschwulst. Kolikschmerzen, Druckempfindlichkeit des Bauches, kein Abgang von Stuhl und Winden. Operation in Äthernarkose. Längsschnitt über der Bruchgeschwulst. Bei dem Freimachen des Bruchsackes wird der Bruchinhalt unter Gurren reponiert. Bruchpforte guldenstückgroß. Am oberen Rande ist sie von der Kante der vollständig im Gewebe eingebetteten Zelluloidplatte begrenzt, an welcher Netz adhärent ist. In gleicher Weise wie im Jahre 1903 wird eine fünfkronenstückgroße mit 4 Zelluloidzwirnfäden armierte Zelluloidplatte in die Bauchhöhle geschoben. Die mit Nadeln versehenen Fäden werden von innen nach außen geführt und über der Fascie geknüpft. Außerdem wird noch die Fascie über die Platte genäht. Längsnaht der Hautwunde. Am Tage der Operation reichlich Stuhlentleerung. Reaktionsloser Verlauf. Am 16. Tage post op. geheilt entlassen.

B. M., 30 J., Oberkellnersgattin. Im September 1904 wegen Perityphlitis in Pest operiert. Seit 2 Tagen Kolikschmerzen, Erbrechen. Nach der Spitalsauf-

nahme spontan reichlich Stuhl. Hernie in der Operationsnarbe. In Äthernarkose Radikaloperation. Lösung der zahlreichen Darmadhäsionen. Fortlaufende Naht des Peritoneums, Naht der Muskeln, der Fascie und Haut. Reaktionslose Heilung.

T. A., 38 J., Bergmann. Im März 1905 wegen Perityphlitis operiert. Hühereigroße Hernie in der Operationsnarbe. Operation verweigert.

Entzündliche Erkrankungen.

414—417. *Abscessus abdominis*. 4 F. 2mal Abszeßentwicklung in alten Operationsnarben (Laparotomie vor 1 J., Herniotomie vor 3 J.), 1 inguinaler Senkungsabszeß mit Fistelbildung, infolge Car. ilei. Spaltung. Exkochleation. 1 Absc. subphrenicus.

B. Julius, 26 J., erkrankte im Dezember 1904 an einem Furunkel des rechten Handrückens; im Jänner 1905 Furunkel auf dem Rücken; bald darauf Schmerzen unter dem linken Rippenbogen. Vorwölbung, Dämpfung, Schmerzhaftigkeit. Inzision, Entleerung von dickem grünlichgelben übelriechenden Eiter, große Höhle, welche unter dem Rippenbogen gegen die Kuppel des Zwerchfells aufsteigt, Resektion des Rippenbogens (2 Rippen), Drainage. Heilung.

Blinddarmentzündung.

418—441. 24 F., 3 gestorben.

M. Germanikus, 13 J. 2. Anfall, T. 38·2, P. 124 (1. Anfall vor $\frac{1}{2}$ Jahre); Flankenschnitt: Appendix an seiner Spitze gangränös, frei, eitriges, dünnflüssiges Exsudat im Douglas. Appendektomie; Drainage durch Douglas und Perineum, lokale Jodoformgazetamponade. Entfieberung, doch dauernd hohe Pulsfrequenz. Vom 14. Tage an wieder Fieber und erhöhte Pulszahl, Peritonitis, Exitus unter Ileuserscheinungen am 27. Tage. Sektion: Multiple Eiterherde im Netz.

N. Jakob. 46 J. Krankheitsbeginn vor 5 Tagen, Ileuserscheinungen. Pat. bei der Aufnahme kollabiert, T. 38, P. 120, Herzschwäche. Bauch stark meteoristisch aufgetrieben, irreponible Hernia epigastrica. Medianer Bauchschnitt, im Bruchsacke adhärentes Netzlipom, Eventration der geblähten, bereits entzündlich geröteten Darmschlingen, die unteren Ileumschlingen von fibrinös-eitrigen Membranen bedeckt, beim Vorziehen des Ileum Einbruch in einen Abszeßherd, Jodoformgazetamponade und Vernähung der medianen Bauchwunde, hierauf Flankenschnitt und Drainage des retrocoecalen perityphlitischen Abszesses (Wurmfortsatz nicht aufgesucht). In der Nacht Erbrechen fäkalenter Massen, Exitus nach 18 Stunden; keine Sektion.

L. Anna, 27 J. (Siehe J.-B. 1904, Nr. 393.) Vor 2 Monaten im akuten Anfall operiert (perforierter Appendix), vor einigen Tagen beginnen neuerlich peritoutitische Symptome, bei Aufnahme T. 39·2, P. 124, großer Douglasabszeß tastbar, welcher sich am folgenden Tage spontan durch Aufbrechen der Narbe öffnet; es etabliert sich eine Kotfistel, im Laufe des langwierigen Siechtums entwickelt sich eine ausgedehnte Beckenphlegmone, die zahlreiche Inzisionen notwendig macht und schließlich, 10 Monate nach der Perityphlitisoperation, zum Exitus führt.

K. Heinrich, 24 J. Vor 2 Jahren Influenza, vor 4 Tagen erster Anfall; sofortige Operation. Coecum an der vorderen Bauchwand adhärent. Abszeß hinter dem Coecum, freie Kotsteine im fäkalenten Eiter, spiralig gewundener

verdickter Wurmfortsatz, in der Mitte brandig, perforiert. Fieberfreier Verlauf (auch bei der Aufnahme normale Temperatur 37·1°, P. 96).

M. Richard, 9 J. Vor 6 Tagen 1. Anfall. Bei der Aufnahme T. 37·2, P. 100, Bauch aufgetrieben, Coecalschmerz. Sofortige Operation. Flächenhafte Adhäsionen des Blinddarmes, retrocoecaler Abszeß, Wurmfortsatz reicht nach oben bis an den Pankreaskopf, ist sehr verdickt, enthält Kotsteine; schwierige Exstirpation, Jodoformgazetamponade. Fieberloser Verlauf.

C. Julie, 12 J. Vor 10 Tagen 1. Anfall. Coecaltumor (Abszeß) bis in die Nabelhöhe und über die Mittellinie hinaus reichend, breite Eröffnung des Abszesses, dicker gelbgrüner Eiter. Wurmfortsatz nicht aufgesucht. Jodoformgazetamponade. Fieberfreier Verlauf. Am 12. Tage post op. entleert sich ein Kotstein von Form und Größe eines Dattelnkernes. Heilung per granulationem. 38 Tage nach der Inzision Radikaloperation. Appendix in Netz eingehüllt, an der vorderen Bauchwand adhärent. Reaktionslose Heilung.

T. Anton, 37 J. 1. Anfall vor $\frac{1}{2}$ Jahre. Vor 12 Tagen 2. Anfall, bei der Aufnahme T. 36·8, P. 72, faustgroßer Coecaltumor. Operation am folgenden Tage, Flankenschnitt; retrocoecaler Abszeß. Appendix zusammengerollt, mit Netz verbacken, nahe der Spitze perforiert. Abtragung des Wurmfortsatzes; Jodoformgazetamponade. Heilung durch Granulation (31 Tage).

G. Anton, 34 J. Vor 5 Tagen erkrankt, plötzlicher Schmerz in der rechten Bauchseite, Erbrechen. Bei Aufnahme T. 38·8, P. 96, Leukozyten nicht wesentlich vermehrt. Sofortige Operation. Nach Eröffnung der Peritonealhöhle quillt übelriechender Eiter hervor. Appendix nach oben gerichtet, kleinfingerdick mit kolbigem Ende, 2 cm von der Spitze perforiert. Abtragung und Übernährung des Stumpfes. Jodoformgazetamponade, im Appendix eine Bohne, in deren Umgebung Schleimhaut brandig. Am 12 Tage Abgang von Faeces durch die Wunde. Schluß der Kotfistel in wenigen Tagen. Heilung (33 Tage).

H. Franz, 22 J. 1. Anfall vor 36 Stunden; bei der Aufnahme T. 39·6, P. 120, außerordentliche Druckempfindlichkeit der Coecalgegend. Bauch nicht aufgetrieben, überall sehr druckempfindlich. Sofortige Operation. Nach Eröffnung der Bauchhöhle entleert sich dünnflüssiger Eiter. Appendix nach dem Douglas herabgeschlagen. Netzhänsionen. Ligatur und Abtragung des gangränösen perforierten Wurmfortsatzes, in dessen Ende ein bohnen großer Kotstein liegt. Heilung (32 Tage).

K. Johann, 64 J. Angeblich 1. Anfall vor 4 Tagen. T. 38·6, P. 104. Meteorismus, Obstipatio, Schmerzhaftigkeit der ganzen Unterbauchgegend. Am 9. Tage Operation, rechtsseitiger Flankenschnitt, in der Bauchhöhle trübes Serum. Beim Aufsuchen des Wurmfortsatzes wird ein nahe der Medianlinie des Bauches liegender Eiterherd eröffnet, der durch eine zweite Inzision in der Linea alba drainiert wird. Der in Schwielen eingebackene Appendix wird gelöst und abgetragen. Jodoformgazetamponade des Flankenschnittes; am 4. Tage etabliert sich in der medianen Wunde eine Kotfistel, welche bis zum 17. Tage sezerniert. Am 18. Tage reichliche Eiterentleerung mit dem Stuhlgange. Von da an auffällige Besserung. Heilung (50 Tage).

K. Aloisia, 13 J. Vor 10 Tagen erkrankt. Leibschmerzen, Erbrechen, T. 36·6, P. 92. Bauch eingesunken, kindsfaustgroßer Coecaltumor. Nach 2 Tagen schräger Flankenschnitt, Darm vorn am Wandperitonäum adhärent, Abszeß hinter dem Coecum, Appendix hinter dem Blinddarm nach oben

zu verlaufend, verdickt, schwer zu isolieren. Abtragung, Tamponade. Heilung ($2\frac{1}{2}$ Monate).

S. Lukas, 44 J. 1. Anfall vor 8 Jahren, 2. vor 1 Jahre, letzter Anfall vor 14 Tagen. Mannsfaustgroßer Coecaltumor bis zum Leberrande reichend, T. 38·5, P. 88. Operation am Tage nach Aufnahme. Flankenschnitt. Abszeß hinter dem Coecum. Appendix 2 cm von der Spitze perforiert. Ligatur und Abtragung. Jodoformgazetamponade. Heilung (42 Tage).

J. Gisela, 23 J. Krankheitsbeginn vor 3 Tagen. Koliken, Coecaltumor. Sofortige Operation. Beginnende diffuse Peritonitis. Appendix gangränös. Abtragung, Douglas mit Eiter erfüllt. Perineale Drainage. Tamponade der Bauchwunde. Fieberloser Verlauf (5 Wochen).

N. Johann, 32 J. Beginn vor 2 Wochen. Faustgroßer Coecaltumor. Inzision, Eiterentleerung, Wurmfortsatz nicht gefunden. Tamponade; im Verlaufe entwickelt sich eine Kotfistel, die sich nach einigen Tagen spontan schließt. Heilung (58 Tage).

B. Arpad, 26 J. Plötzlich erkrankt vor 5 Tagen. Fäkalentes Erbrechen. T. 37·8, P. 94. Bauch aufgetrieben, gespannt, rechts druckempfindlich. Sofortige Operation. Nach Eröffnung des Peritoneums quillt reichlicher dünnflüssiger Eiter vor, Därme breit verklebt, fibrinöse Auflagerungen. Hinter dem Coecum Eiterhöhle, Appendix nach oben gerichtet mit der Hinterwand des Coecum fest verwachsen. Schwierige Exstirpation. Tamponade der Bauchhöhle. Heilung (51 Tage).

W. Adölf, 18 J. Krankheitsbeginn vor 5 Tagen, 1 Tag vor der Aufnahme plötzlich heftige Leibschmerzen, Erbrechen. T. 38·8, P. 126. Starke Muskelspannung und Druckempfindlichkeit der rechten Bauchseite. Sofortige Operation. Nach Eröffnung der Peritonealhöhle quillt dünnflüssiger Eiter hervor, Douglas mit Eiter gefüllt. Nach Abtragung des adhärenen Netzes wird ein hühnereigroßer Appendixtumor sichtbar, an dessen Wurzel Perforationsöffnung. Abtragung und Übernähung; im Wurmfortsatz ein haselnußgroßer Kotstein, ringsum Abszeßhöhle. Tamponade der Bauchwunde und des Douglas. Heilung (37 Tage).

H. Marie, 41 J. Angeblicher Krankheitsbeginn vor 14 Tagen. Coecaltumor von Faustgröße mit den Bauchdecken verwachsen. Medianer Bauchschnitt unter dem Nabel, Winkelschnitt gegen den Darmbeinkamm. Loslösung des Tumors vom Wandperitoneum, Resektion des Tumors (Ileocoecum). Implantation des Ileums in das Colon transversum nach Ligatur und Einstülpungsnaht des Colon ascendens. Drainage der Bauchhöhle und Naht der Bauchwunde. Der exstirpierte Tumor ist typhlitischen Ursprungs, Processus vermiformis verdickt in Schwielen eingebettet, nahe seiner Spitze perforiert. Fieberloser Verlauf. Heilung (24 Tage).

F. Artur, Dr., 31 J. Beginn der Erkrankung vor 18 Tagen. Schmerzen in der rechten Bauchseite, Übelkeiten, Fieber; einige Tage vor der Aufnahme Schüttelfröste, exzessive Schmerzhaftigkeit des rechten Rippenbogens und der Thoraxwand. Befund: Pat. blaß, abgemagert, Zunge belegt. Gingivitis. Rechte Brustwand bei jeder Berührung schmerzhaft, Abdomen leicht aufgetrieben, rechts starke Muskelspannung, Schalldämpfung. T. 38, P. 104. Sofortige Operation, Flankenschnitt. Nach Eröffnung der Bauchhöhle entleert sich spärliches Serum. Coecum und Colon ascendens gebläht, gerötet; Wurmfortsatz kurz, frei; Resektion. — Verlängerung des Bauchdeckenschnittes nach aufwärts

bis an den Rippenbogen (22 cm); in der Lebergegend wird eine fluktuierende Geschwulst getastet. Unterseite der Leber mit fibrinösen Auflagerungen bedeckt. Eröffnung eines großen Abszesses, dessen Kuppe zwischen Leber, Niere und Zwerchfell liegt und der nach abwärts bis hinter das Coecum reicht; rahmiger, dicker, nicht riechender Eiter; Drainage in die Lumbalgegend und Jodoformgazetamponade der Wundhöhle. Verlauf subfebril bei starker Pulsbeschleunigung (bis zum 8. Tage 120—128 P.). Am 6. Tage linksseitige Parotitis, Vereiterung der Parotis, Inzision und Drainage (Diplokokkusbefund), langsame Rekonvaleszenz. Heilung (44 Tage). Als Ausgangsort der Erkrankung muß der Blinddarm selbst ohne Beteiligung des Appendix angesprochen werden.

Bl. Josef, 26 J. Seit 5 Wochen krank. Schmerzen im rechten Bein, Bewegungsstörungen desselben, allmählich entwickelte sich ober dem rechten Darmbeinteller eine Geschwulst. Befund: T. 38·6, P. 96. Zweifelfaustgroßer Tumor (Abszeß) in der Coecalgegend. Spaltung des Abszesses, Bauchhöhle überall abgeschlossen, Wurmfortsatz nicht gefunden, Tamponade. Heilung (2 Monate).

Sch. Karl, 19 J. Chronische Perityphlitis, seit 1 Jahre wiederholte Anfälle. Kein Tumor tastbar. Schnitt nach Sonnenburg. Sehr langer Processus vermiformis, der in den Douglas herabreicht und verdickt ist. Resektion, Naht ohne Drainage. Heilung (4 Wochen).

S. Johann, 26 J. Chron. Perityphlitis. Seit 1 Jahre 2 Anfälle. Operation nach Sonnenburg. Verdickter langer Appendix. Resektion, Naht ohne Drainage. Heilung (27 Tage).

G. Anna, 25 J. Appendicitis chronica. Vorletzter Anfall vor 5 Wochen, letzter vor 3 Tagen. Operation nach Sonnenburg. Resektion des langen, verdickten Appendix. Heilung (19 Tage).

R. Anna, 16 J. Appendicitis chronica. Paratyphlitis. Letzter Anfall vor $\frac{1}{2}$ Jahre. Operation nach Sonnenburg. Appendix auffallend lang, nirgends adhärent, hingegen Coecum und Colon ascendens durch zahlreiche Pseudomembranen mit der Wand und den Dünndärmen verwachsen. Resektion des Wurmfortsatzes. Lösung der Adhäsionen des Blinddarmes und Colons. Bauchdeckennaht. Heilung (1 Monat).

R. Fanni, 26 J. Appendicitis chronica seit 5 Jahren. Operation nach Sonnenburg. Appendix mit Netz und Coecum verwachsen. Abtragung. Naht der Bauchdeckenwunde. Heilung (3 Wochen).

442—443. **Cholelithiasis.** 2 F. Geheilt (Cholecystectomy).

Sch. Therese, 29 J. 2 Partus vor 7 und 8 Jahren. Seit 2 Jahren wechselnde Schmerzen im rechten Mesogastrium. Vor 1 Jahre Kolikanfall, hierauf Kurgebrauch in Karlsbad; im Herbst 1904 wiederholte Koliken. Seit März 1905 sehr häufige Anfälle, Laparotomie in Äthernarkose, bogenförmiger Schnitt unter dem Rippenbogen. Gallenblase vergrößert, mit Steinen gefüllt. Ablösung der Gallenblase, Ligatur des Duct. cysticus. Drainage durch Jodoformgazestreifen und Gummidrain. Bauchdeckennaht; am 7. Tage Entfernung der Drainage. Heilung p. p.

R. Karl, 26 J. Seit 1 Jahre magenleidend, wiederholt Ikterns, seit vier Wochen Ikterus, täglich Erbrechen. Gallenblasengegend druckempfindlich. Operation in gemischter Narkose (Äther und Chlorof.), winkelförmiger Bauchschnitt. Gallenblase stark gefüllt, Netz- und Darmadhäsionen. Ablösung und Extirpation der Gallenblase, Ligatur des Cysticus. Drainrohr und Jodoform-

gazestreifen. Bauchdeckennaht. Erbrechen und Ikterus verschwinden nach der Operation vollständig. Heilung p. p. Weder in der Gallenblase, die mit flockiger, dünnflüssiger Galle gefüllt war, deren Schleimhaut aber entzündlich verändert war, noch auch in den übrigen Gallenwegen waren Konkreme nachweisbar.

444—445. Ulcus ventriculi. 2 F., 1 geheilt, 1 gestorben.

W. Adolf, 34 J., leidet seit 15 Jahren an Magenbeschwerden, Koliken, Erbrechen (keine Hämatemesis). Wiederholte Karlsbaderkuren erfolglos. Seit einigen Wochen verträgt Pat. gar nichts mehr per os, mußte durch Nahrungsklysmen ernährt werden und kam sehr herab. Befund: Gewicht 43 kg, Magen hochgradig dilatiert. Pylorusgegend sehr druckempfindlich. Salzsäure vermehrt, Milchsäure negativ. Laparotomie. Magen enorm dilatiert; in der Pylorusgegend ein kleiner, harter mit Leberhilus und Pankreas schwierig verwachsener Tumor (Ulcus callosum), schwierige Lösung der Adhäsionen. Resectio pylori. Naht des Magenumens und des Duodenums. Hierauf Gastroenterostomia anterior (Wölfler) mittels Murphyknopf. Drainage, Bauchnaht. Subkutane Kochsalzinfusion. Am 4. Tage post op. neuerliches Erbrechen, welches bis zu dem am 6. Tage erfolgten Tode anhält. Obduktionsbefund ergibt: Abknickung des abführenden Darmschenkels durch den geblähten zuführenden Schenkel und den tief herabgesunkenen Magen (Circulus vitiosus).

R. Hugo, Dr., 36 J., erkrankte vor 16 Jahren an Magenkrämpfen, leidet seither häufig an Erbrechen und Verdauungsbeschwerden. 4—5 Stunden nach jeder kompendiösen Mahlzeit tritt heftige Peristaltik des Magens, Magensteifung, auf. Vor 6 Wochen nach Diätfehler äußerst heftiger Magenkrampf. Tägliche Magenspülungen bessern den Zustand vorübergehend, in den letzten Monaten Gewichtsabnahme (10 kg). Befund: abgemagerter Patient. Dilatatio ventriculi, Aufsteifen des Magens deutlich sichtbar. Laparotomie. Magen dilatiert, an der Pars pylorica-Vorderwand eine 4 mm breite, gegen den Pylorus zu verlaufende, striemenförmige, flache Narbe. Gastroenterostomia antecolica (Wölfler) 10 cm unterhalb der Implantation der 40—50 cm langen Jejunumschlinge wird eine Enteroanastomose der beiden Schenkeln nach Braun angelegt. Reaktionsloser Verlauf; durch die ersten 3 Tage flüssige Kost, vom 5. Tage an feste Speisen, die sehr gut vertragen werden. Heilung p. p.

Tuberkulöse Erkrankungen.

446—449. Tuberculosis peritonei. 4 F., (3 W., 1 M.) Laparotomie, Entleerung des Ascites; in 2 Fällen wesentliche Besserung, Gewichtszunahme.

450—452. Tuberculosis intestini, gland. mesent. 3 F., 1 gestorben.

H. Marie, 12½ J. Vor ½ Jahre Pneumonie, seither leidet Pat. an Bauchschmerzen: unter dem Nabel ist eine faustgroße, bewegliche Geschwulst tastbar. Laparotomie. Peritoneum mit zahllosen Knötchen bedeckt. Mesenterialdrüsen vergrößert; der Tumor gehört dem Omentum majus an, wird nach Ligatur des Netzstieles abgetragen. Besserung, Gewichtszunahme. — G. Moritz, 8 J. Vor 10 Tagen angeblich plötzlich erkrankt unter Erscheinungen von Bauchfellentzündung. Laparotomie. Entleerung von massenhaftem, fäkulent riechendem Eiter. Därme mit Fibrinauflagerungen bedeckt; Appendix verdickt, ragt frei in den Bauchraum, ebenfalls eitrig belegt, wird reseziert. Fortschreitender Vorfall. Exitus am 6. Tage post op. Obduktion: Perforation eines tuberkulösen Geschwürs im untersten Ileum. — F. Adam, 26 J. Seit 1 Jahre häufige Kolik-

anfälle und Stuhlverstopfung. In der rechten Flanke eine derbe Resistenz, ileo-coecaltumor von Faustgröße; peristaltische Darmaufsteifung sichtbar. Laparotomie. Peritoneum mit zahlreichen Knötchen bedeckt. Ileo-coecaltumor fest verwachsen, nicht exstirpierbar. Enteroanastomose zwischen Ileum und Colon transversum. Kolikschmerzen sistieren, Gewichtszunahme. Gebessert entlassen.

Varia.

453—459. *Laparotomia explorativa*. 7 F. (4 M., 3 W.), 5 gebessert, 2 gestorben. Bei Carcinoma ventriculi, Peritonitis, Tumor omenti, Hysterie.

460—463. *Ascites*. 4 F. (2 M., 2 W.) Punctio abdominis.

464—465. *Ileus*. 2 F. Gestorben.

F. Karl, 53 J. Vor Jahresfrist schwere Perityphlitis mit 11wöchentlicher Krankheitsdauer. Vor 14 Tagen erkrankte er plötzlich mit Kolikschmerzen und Erbrechen; totale Obstipation, durch hohe Eingießungen nur mangelhafter Erfolg, schließlich Erbrechen von Darminhalt. Bei der Aufnahme frequenter kleiner Puls, Bauch aufgetrieben; hohe Irrigation ergebnislos. Laparotomie, Dünndarmschlingen gebläht, injiziert; eine Ileumschlinge durch einen derben pseudomembranösen Strang abgeschnürt. Durchtrennung des vorher ligierten Adhäsionsstranges. Reposition der Eingeweide, Bauchnaht. Beim Anlegen des Verbandes nochmals Koterbrechen. Nach einer Stunde reichlicher Kotabgang per vias naturales, Herzschwäche andauernd. Exitus nach 16 Stunden.

B. Josef, 58 J., erkrankte vor 6 Tagen an Darmobstruktion, seit 4 Tagen Koterbrechen. T. 36·8, P. 74. Meteorismus namentlich in der oberen Bauchregion. Laparotomie; reichlich Ascitesflüssigkeit, Dünndarm gebläht, düsterrot gefärbt, intensiv injiziert, fibrinöse Auflagerungen; Darmverschluß durch Intususceptio ileocecalis. Resektion der Invagination, Enteroanastomosis (Seit zu Seit) zwischen Ileum und Colon transversum. Bauchdrainage und Bauchdeckennaht. Post operationem Magenausspülung. Tod an Herzschwäche nach 6 Stunden. Präparat. 30 cm Ileum ins Coecum invaginiert, gangränös, im Invaginatum ein taubeneigroßer Schleimhautpolyp.

VI.

Mastdarm und Anus.

466. *Polypi recti.*

L. J., 3 $\frac{1}{2}$ J., Postamtsdienerskind. Zwei gestielte Polypen der hinteren Rektumwand, haselnuß- und bohngroß, und ein erbsengroßer Polyp der vorderen Wand. In Äthernarkose Abtragung mit dem Paquelin. Heilung.

467. *Prolapsus recti.*

St. H., 29 J., Bedienter. Vor 2 Jahren in Prag zweimal wegen Fistula ani operiert. Seit 1 Jahre Diarrhoen. Der Anus guldenstückgroß klaffend. Vordere Rektalwand prolabiert. Um den Anus ausgedehnte Narben. In Chloroformnarkose Anusplastik. Umschneidung des Anus bis auf ein 1 cm langes Stück an der vorderen Wand. Freipräparierung des in festes Narbengewebe eingebetteten Rektums. Naht des Rektums von rückwärts nach vorn bis auf ein für den Finger knapp durchgängiges Lumen. Hautnaht, Drainage. Reaktionsloser Verlauf. Heilung.

468—471. *Carcinoma recti.* 4 F. (1 M., 3 W.)

M. A., 52 J., Oberlehrersgattin. Seit 2 Jahren öfters Blutbeimengung im Stuhl. Seit 2 Monaten blutig-eitriger Stuhl. Abmagerung. An der vorderen und rechten Wand des Rektums, 2 Querfinger oberhalb des Anus, ein guldenstückgroßes zerklüftetes Geschwür mit wallartigem Rande. Das Geschwür läßt sich mit dem Finger vor den Anus drücken. In Äthernarkose Amputatio recti. Umschneidung des Anus. Freipräparierung und Fixation des Rektums an die Haut. Amputation mit der Schere. Naht der Hautwunde, Drainage. Reaktionsloser Verlauf. Heilung.

D. A., 55 J., Näherin. Kraterförmiges Karzinom des Rektums, gegen das Kreuzbein unverschieblich. In Äthernarkose Kolostomie. Gebessert entlassen.

K. M., 63 J., Hüttenverwalterswitwe. Etwa 12 cm oberhalb des Anus eine zirkuläre Verdickung des Darmrohres. Der untere Rand wallartig. Das Neoplasma unbeweglich, fest mit der Umgebung verbacken. Anlegung eines Anus praeternaturalis (Colostomia iliaca). Gebessert entlassen.

L. Th., 69 J., Kanzleidirektor. Seit 3 Monaten schleimig-blutiger Stuhl. Diarrhoen mit Verstopfung abwechselnd. Abmagerung. Zirkuläre Verengung des Darmrohres hochsitzend. Unterer Rand bei der Untersuchung in Narkose nur schwer mit dem Finger erreichbar. Analteil frei. Hypertrophie der Prostata. Zystitis. In Äthernarkose Exstirpation des Steißbeines und unteren Anteiles des Kreuzbeines. Das Rektum in ein starres Rohr umgewandelt. Das obere Ende ist nicht freizulegen. Die Operation muß abgebrochen werden. Naht der Wunde.

Jodoformgazetamponade. Anlegung eines Anus praeternaturalis. Rasch fortschreitender Verfall. Retentio urinae. Jauchige Zystitis. Exitus letalis am 12. Tage post op.

472—473. *Periproctitis*. 2 F. (1 M., 1 W.) In Athernarkose Inzision, Tamponade. Heilung.

474—476. *Fistula ani*. 3 F. (M.) Spaltung mit dem Paquelin. Heilung.

477—483. *Hämorrhoiden*. 7 F. (5 M., 2 W.) Abtragung mit dem Paquelin. Heilung.

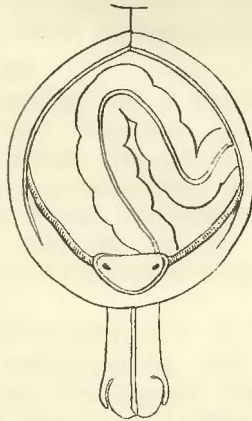
VII.

Harnapparat.

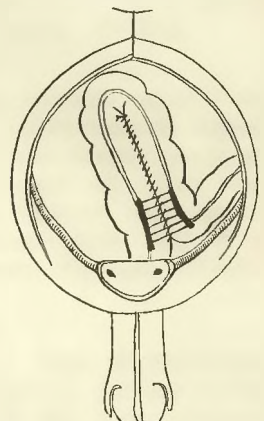
494. *Ectopia vesicae urin.* (Siehe „Wiener Klinische Wochenschrift“ 1906, Nr. 1.)

S. Karl, 5 J., Hüttenarbeiterssohn, aufgenommen am 1. September 1905, war bereits im Jahre 1900 als halbjähriges Kind erfolglos operiert worden (direkte Naht der Blasenränder, Deckung durch einen Brückenlappen).

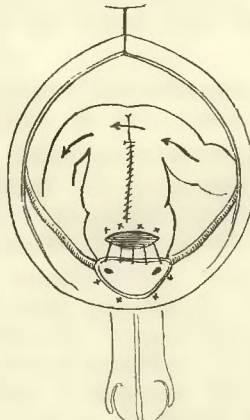
Befund: Vollständige *Ectopia vesicae*; breite Beckenspalte (im Röntgenbilde stehen die Knochen 8—10 cm weit auseinander); beiderseits bestehen Leistenhernien und Kryptorchismus, das Skrotum ist kaum angedeutet; der Penis ist rudimentär, es besteht Epispadie. Die ektopische Blase wölbt sich unterhalb des nur angedeuteten Nabels in Form eines halbkugeligen, kleinapfelgroßen Tumors vor; in ihrem unteren, tief eingezogenen Halse sind die Uretermündungen sichtbar, aus denen tropfenweise Harn hervorquillt. Die Umgehung der Blasenränder zeigt mehrfache, vom ersten Operationsversuche herrührende Narben. Außerdem besteht noch ein mäßiger Prolapsus recti.



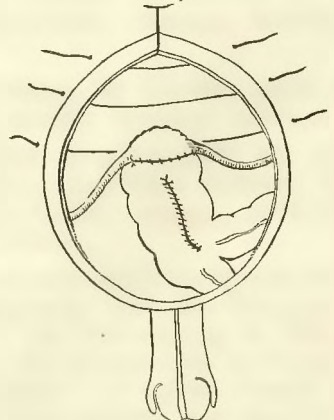
1. Blasenwand bis auf das Trigonum entfernt; Flexurschlinge vorgezogen.



2. Die Schenkel der Flexurschlinge durch Naht vereinigt; Anlegung der Enteroanastomose an ihrer Basis.

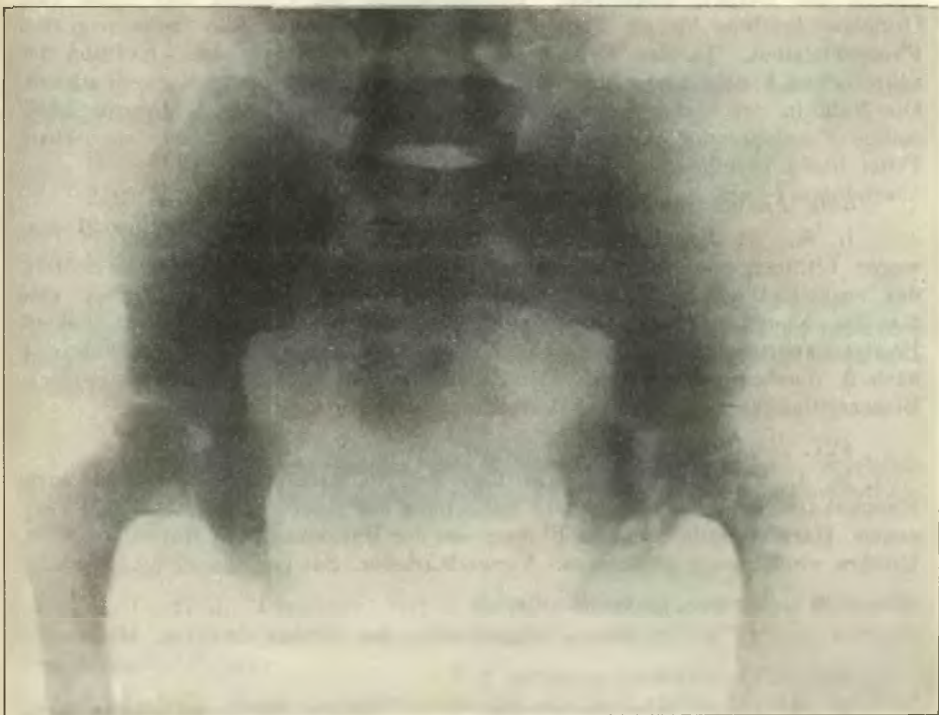


3. Einnähen des Blasenrestes in die Flexurkuppe.



4. Blasenrest in die Flexur implantiert; Bauchnaht.

Die Operation wurde in Äthernarkose auf folgende Weise ausgeführt: Zunächst werden die Blasenränder rings umschnitten, die Penisrinne am Blasen-
halse abgetrennt und die ganze Harnblase extraperitoneal von der Unterlage
losgelöst, ebenso werden die Ureteren auf ungefähr 4 cm Länge stumpf frei-
gelegt und mobilisiert. Die Harnblase wird bis auf das die Uretermündungen
tragende Trigonum Lientaudii reseziert. Hierauf wird die Peritonealhöhle median
eröffnet und die Flexura sigmoidea vorgezogen; sie ist in unserem Falle lang,
hat ein langes Mesocolon; ihre aneinander gelegten Schlingenschenkel werden
durch fortlaufende Naht entlang des Gekröseansatzes aneinandergenäht. An der
Basis der Schlingen wird im Bereiche der Taenia eine breite Enteroanastomose



Nr. 494. Ectopia vesicae, Beckenspalte (verkleinertes Röntgenbild).

(zwei fortlaufende Nahtreihen) angelegt. Hierauf wird an der Kuppe der Sigmoid-
umschlinge ein entsprechend großer Einschnitt gemacht und in den Schlitz
der Blasenrest mittels Etagennaht eingepflanzt (innere Catgutknopfnähte, welche
Schleimhaut mit Schleimhaut, äußere Zelluloidzwirnnähte, welche die Muscu-
laris des Blasenrestes mit der Darmserosa verbinden); hierauf wird das Colon
sigmoideum versenkt und die Bauchwunde bis auf eine untere, zur Drainage
bestimmte Lücke geschlossen. Immobilisierung des kleinen Patienten durch eine
doppelseitige, bis über die Knie reichende Gipshose, welche durch 10 Tage
liegen bleibt. Heilungsverlauf in den ersten Tagen durch Ätherbronchitis gestört,
Wundverlauf reaktionslos. Abgang von Harn per rectum mit dem Stuhle,
anfangs ein- bis zweistündlich, später in drei- bis vierstündlicher Kontinenz.

Durch die Implantation des Blasenrestes in die Kuppe der gerafften Sigma-schlinge wurde ein Receptaculum urinae geschaffen; die an der Basis der Schlinge angelegte Enteroanastomose soll das direkte Vorbeistreichen des Darm-inhaltes an den Ureterenmündungen verhindern.

495. *Lithiasis — Fistula vesico-vaginalis.*

W. M., 26 J., Dienstmagd. Vor 2 Jahren soll eine Haarnadel auf unerklärliche Weise in die Harnblase gedrunken sein. Seit 1 Jahre Harnträufeln. Vulvitis. In der Umgebung des Genitales zahlreiche Exkorationen. Innenseite der Oberschenkel ekzematös. 3 cm hinter der Urethralmündung ein zweihellerstückgroßer ovaler Defekt, in welchem ein Blasenstein zu tasten ist. Die Ränder des Defekts nekrotisch. Durchtrennung der Urethra und Blase vom Orificium urethrae bis zur Fistel. Stückweise Extraktion des hühnereigroßen Phosphatsteines. In der Mitte desselben ist eine Haarnadel. Exzision der nekrotischen Fistelränder. Naht der Urethral- und Blasenwunde. Verweilkatheter. Die Naht in der Fistelgegend hält nicht. Im Verlaufe von 4 Monaten zweimalige Fisteloperation mit teilweisem Erfolge. Kleine für die Sonde passierbare Fistel bleibt bestehen.

496. *Fistula vesical. Cystitis.*

R. K., 64 J., Direktor. Im Jahre 1900 in Wien und 1903 in Pest wegen Lithiasis operiert. Beidemale Sectio alta. Das erstemal medianer Schnitt, das zweitemal querer Schnitt. Im Kreuzungspunkte der beiden Narben eine für die Knopfsonde durchgängige Fistel, aus welcher eitriger Urin sickert. Prostatahypertrophie. Anlegung eines Verweilkatheters. Die Fistel schließt sich nach 2 Wochen vollkommen. Die Zystitis kommt nach täglichen Sitzbädern, Blasenspülungen und interner Darreichung von Helmitol zur Heilung.

497. *Ruptura urethrae.*

M. J., 22 J., Schlosser. Am Tage der Spitalsaufnahme Sturz von einem Eisenbahnwaggon. Schwellung und Verfärbung der Haut des Skrotums und Perineums. Harninfiltration. Starke Blutung aus der Harnröhre. Urethrotomia externa. Urethra vollkommen abgerissen. Verweilkatheter. Sondenbehandlung. Heilung.

498. *Abscessus periurethralis.*

M. G., 46 J., Tagelöhner. Kindsfaustgroßer Abszeß. Inzision. Heilung.

499—500. *Stricturea urethrae.* 2 F.

K. R., 16 J., Schneiderlehrling. Vor 7 Jahren Sturz von einem Zaune. Impermeable Striktur in der Pars bulbosa urethrae. In Äthernarkose Urethrotomia externa. An der Übergangsstelle vom Skrotum ins Mittelfleisch derbe Narbe. Ruptur der Urethra. Exzision der Narbe. Verweilkatheter. Sondenbehandlung. Heilung.

P. J., 49 J., Schmied. Seit 8 Tagen krank. Schüttelfröste, Delirien, Urinbeschwerden. Ausgedehnte Stricturea urethrae. Infiltration des Dammes. Blauschwarze Blase des Penis. Am 4. Tage Gangrän des Penis. Epidermis in Blasen abgehoben. Perineale Phlegmone. Mehrfache Inzisionen des Penis, breite Spaltung der Phlegmone. Urethrotomia externa. Gewebe brandig. Schleimhaut der Urethra gangränös. Verweilkatheter. Am nächsten Tagen Exitus letalis. Sepsis.

VIII.

Männliches Genitale.

501. *Combustio scroti.*

S. J., 37 J., Tagelöhner. Brandwunden an der Vorderseite des Skrotums. Heilung unter Salbenverbänden.

502. *Carcinoma praeputii.*

Sch. J., 64 J., Tagelöhner. Papillärer Tumor, rings den Präputialrand einnehmend. Circumcisio. Heilung.

503. *Tuberculosis testis.*

G. P., 46 J., Tagelöhner. Seit 6 Wochen Schwellung des Hodens. Seit 3 Wochen sezernierende Fistel. Linker Hoden kindsfaustgroß, an mehreren Stellen Rötung und Fluktuation. Fistel an der Rückseite. In Äthernarkose Semicastratio. Heilung.

504. *Orchitis.*

V. S., 30 J., Bäckermeister. Seit 4 Monaten Schwellung des Skrotums. Breite Narben in beiden Leistengegenden. Lues. Rechter Hoden nekrotisch. Semicastratio. Heilung.

505. *Tumor testis.*

L. J., 47 J., Tagelöhner. Seit 3 Monaten bestehende, langsam wachsende Geschwulst des rechten Hodens. Gänseeigroßer erweichter Tumor (Sarkom). Semicastratio. Heilung.

506—507. *Cystis funiculi spermatici sin.* 2 F. Alter 12 und 18 Jahre. Taubenei- und kindsfaustgroße Zysten. Exstirpation, Heilung.

508—509. *Hydrocele funiculi spermatici.* 2 F. Alter 7 und 20 Jahre. 1mal rechts, 1mal links. Supensionsnath des distalen Stumpfes am äußeren Leistenring. Radikaloperation. Heilung.

510—519. *Hydrocele.* 10 F. im Alter von 6 bis 64 Jahren. 4mal rechts, 6mal links. In allen Fällen Radikaloperation nach Bergmann. Heilung. In 1 Falle wird gleichzeitig die bestehende Phimosi congenita operiert. Circumcisio.

520—523. *Varicocele.* 4 F. im Alter von 21 bis 31 Jahren. Alle links. Resektion des Plexus pampinif. Heilung.

524—526. *Hypertrophia prostatae.* 3 F. im Alter von 55, 66 und 77 Jahren.

K. A., 77 J., wurde in Karlsbad operiert. Resektion beider Vasa deferentia nach Helferich. In allen Fällen Sondenbehandlung.

527—538. *Phimosis*. 13 F. im Alter von 16 bis 49 Jahren. 2 kongenital. 6mal Dorsalschnitt nach Roser, 6mal Circumcisio. Alle geheilt.

539—541. *Paraphimosis*. 3 F. im Alter von 6. 18 und 28 Jahren. 2mal Inzision, 1mal Reposition. Heilung.

542. *Ulcus durum*.

Sch. A., 31 J. Exzision des kallösen Primäraffekts. Kauterisation. Heilung.

IX.

Weibliches Genitale.

Vulva und Vagina.

543. *Rißquetschwunde der Scheide (Pfählung).*

Ch. H., 30 J., stürzte auf einen mit den Füßen nach oben gerichteten Schemel. Hinter dem Introitus links unregelmäßige Rißquetschwunde, zweifastgroßes Hämatom der linken Schamgegend. Spaltung des linken Lab. majus. Entfernung der Blutgerinnsel. Ligatur der blutenden Gefäße, Tamponade. Heilung.

544. *Fistula vesico-vaginalis.*

H. S., 27 J. I. Partus vor 1½ Jahre (Kraniotomie), plattes rhachitisches Becken, ausgedehnte Narbenbildungen der Scheide und des Dammes. Fistel 2 cm hinter dem Orif. urethrae. 2malige Operation. Exzision der Fistelränder und Naht. Heilung mit unvollständiger Kontinenz.

545—550. *Condylomata acuminata*. 6 F. Abtragung mit der Schere und Paquelinisierung. 1mal Exstirpation einer Bartolinitischen Eiterzyste.

551. *Carcinoma vaginae.*

E. F., 60 J., großes Krebsgeschwür der hinteren Scheidewand, übergreifend auf das Rectum. Exkochleation und Paquelinisierung. Gebessert.

552. *Ulcus tuberculosum vulvae.*

B. C., 19 J., chron. Lungentuberkulose, seit 10 Wochen Ulcus des linken Lab. maj. Kontaktgeschwür auf der rechten Schamlippe und am Perineum. Milchsäurebehandlung. Exkochleation und Paquelinisierung. Heilung.

553—567. *Ruptura perinei, prolapsus vaginae*. 15 F. im Alter von 24 bis 50 Jahren. 3 Primiparae, die übrigen Multiparae. In allen Fällen nach Abrasio mucosae uteri (Endometritis) Perineoplastik nach Hegar und Fritsch. 1mal Kolporrhaphia anterior et posterior, 5mal Schröder-Emmet (Erosiones, Cervixriß), 1mal Hämorrhoidaloperation mit dem Paquelin.

568—571. *Prolapsus uteri*. 4 F. im Alter von 35, 37, 40 u. 51 Jahren. Multiparae. In allen Fällen zunächst Abrasio mucosae uteri, hierauf 2mal Kolporrhaphia anterior et posterior, 2mal Kolporrhaphia posterior (Hegar), ferner in allen Fällen Ventrofixatio (suprasymphys. Querschnitt nach Pfannenstiel); in 1 Falle wird von dem Querschnitte aus unter einem auch eine rechtsseitige Inguinalhernie radikal nach Bassini operiert.

Endometritis.

572—618. 47 F. (30 Frauen von 19 bis 29 Jahren; die übrigen von 30 bis 50 Jahren). 36mal E. haemorrhagica fungosa, Meno- und Metrorrhagien; 46mal Abrasio mucosae (3mal nach Hegarscher

Dilatation), 1mal Atmocausis (Nachblutung am 22. Tage post. op.), 1mal vaginale Totalexstirpation. (W. L., 29 J. 4 Partus, letzter vor 3 Jahren, unregelmäßige heftige Metrorrhagien, enorme Anämie, Uterus stark vergrößert, Verdacht auf Corpuscarcinom; Metritis chronica, Endometritis, Schleimpolyp im Fundus.) — 6mal Diszission wegen Angustitas orif. ext., 5mal Schröder-Emmet wegen Erosio und Cervixriß, je 1mal Paquelinisierung wegen Fissura ani und Nodul. haemorrhoidales.

Retroflexio uteri.

619—653. 35 F. 21 F. von 22 bis 29 Jahren, die übrigen von 31 bis 40 Jahren, 5 Nulliparae, 31 R. uteri mobilis., 4 R. ut. fixat., in allen Fällen Endometrit. cat., 14mal Dammriß, 3mal Erosio, 1mal bilaterale Inguinalhernie, 1mal linksseitiger Adnexentumor. Danach wurde in allen Fällen zuerst die Abrasio mucosae vorgenommen (2mal nach Diszission wegen angustitas orificii), 3mal die Schröder-Emmetsche Operation angeschlossen, 14mal. Perineoplastik (Hegar, Fritsch); es folgte nun 29mal die Alexander-Adamsche Operation (6mal suprasymphysärer Querschnitt, 23mal bilateraler Inguinalschnitt; 4mal riß ein Ligam. rot. beim Vorziehen ab, ohne daß der Erfolg der Operation beeinträchtigt wurde; 1mal wurde der Wundverlauf durch Nekrose eines Ligamentstumpfes gestört; in 2 Fällen traten als Komplikationen Ätherpneumonien auf; in 1 Falle wurden zugleich die bestehenden Leistenhernien nach Bassini vernäht). In den 5 Fällen von R. fixata wurde 4mal der Pfannenstielsche Hautfascienquerschnitt gemacht; die Ventrofixation geschah nach Czerny; 1mal Adnexectomia sinistra.

Myome.

654—658. *Submuköse Cervixmyome*, in die Scheide ragende fibröse Polypen. 5 F. im Alter von 32 bis 47 Jahren, 4 Multiparae, 1 Nullipara; Abtragung durch Torsion des Stieles oder mit Schere und Paquelin, Ausschabung der fungösen Uterusschleimhaut; 1mal übermannsfaustgroßes Fibrom, wegen hochgradiger Anämie subkutane Kochsalzinfusion.

659—672. *Corpusmyome*. 14 F., 11 geheilt, 3 gestorben. 3mal vaginale Totalexstirpation, 1mal Castratio (†), 10mal supravaginale Amputation nach Chrobak (2 †), 1mal Enucleation.

G. Ch., 47 J. Nullipara. Zahlreiche subseröse und intermünale Myome von Walnuß- bis Mannsfaustgröße. Vaginale Totalexstirpation samt Adnexen nach Längsspaltung (Döderlein) und nach Enukleation und Morcellement der hinderlichen Myome. Naht der Scheidenwunde. Reaktionsloser Verlauf. — K. M., 41 J. Nullipara. Uterus myomatosus. Vaginale Totalexstirpation. Adnexe belassen. — B. J., 50 J. Multipara. Uterus myomatosus. Vaginale Totalexstirpation, nach Spaltung und Enukleation mehrerer Myome. — K. A., 45 J. Nullipara. Retroflexio uteri myomatosa. Abrasio mucosae, Laparotomie, Castratio, Ventrofixatio. Peritonitis. Exitus am 3. Tage. — B. A., 40 J. Nullipara. Großer höckeriger bis zum Nabel reichender Tumor, der den Douglas ausfüllt. Uteruskörper vorn hinter der Symphyse. Laparotomie, supravag. Amputation, Spaltung der hinteren Cervixwand, Drainage in die Vagina, Übernähung des Stumpfes mit Peritoneum. Adnexe belassen. Heilung. — B. M., 37 J. 2 Partus. Vor 10 Jahren wegen Fistula recto-vaginalis operiert (siehe J.-B. 1895, Nr. 270); kindskopfgroßes Myom. Laparotomie, supravaginale Amputation, Stielversorgung nach Chrobak. Adnexe

belassen. Resektion des mit den rechten Adnexen verwachsenen Appendix. Heilung p. p. — S. Z., 49 J. Multipara. Subseröses faustgroßes Myom der rechten Tubenecke. Abtragung samt den rechtsseitigen Adnexen, Naht. Heilung. — H. R., 48 J. Nullipara. Übermannskopfgroßes Myom. Laparotomie, supravaginale Amputation nach Chrobak, gleichzeitig Exzision und Radikalooperation eines Nabelbruchs. Im Beginn der Äthernarkose schwere Asphyxie. Störung des Wundverlaufes durch Bauchdeckenabszeß. — G. A., 30 J. Multipara. Intramurales faustgroßes Myom der hinteren Wand, zwei haselnußgroße Myome der linken Tube. Supravaginale Amputation nach Chrobak. Rechts Adnexe belassen. Reaktionslose Heilung. — L. M., 43 J. Multipara. Uterus myomatosus, mehrere walußgroße intramurale Myome. Supravaginale Amputation nach Chrobak. Große Unruhe nach der Operation. Verlauf fieberlos. Am 6. Tage tritt plötzlich Hustenreiz und Stechen in der Herzgegend auf. Auswurf von blutig gefärbtem Sputum; nach wenigen Minuten Cyanose und Exitus infolge Herzlähmung. Sektion: Embolia art. pulmonalis, Stenosis der Mitralis. — P. K., 45 J. 1 Partus. Mannskopfgroßer bis zum Nabel reichender Tumor. Laparotomie. Myom der hinteren Cervixwand, Uteruskörper vorn aufsitzend, Sactosalpinx dextr. Supravaginale Amputation nach Chrobak. — K. P., 53 J. 2 Partus. Unregelmäßige, häufig profuse Metrorrhagien. Myom reicht bis zur Nabelhöhle. Laparotomie. Supravaginale Amputation nach Chrobak. Ätherbronchitis. Oedema pulmonum. Exitus am 4. Tage. — P. K., 46 J. 2 Partus. Mehr als mannskopfgroßes Myom der vorderen Cervixwand, interligamentös entwickelt, hinter dem Tumor liegt der Uteruskörper, Blase hoch emporgezogen. Auslösung des Tumors aus den Parametrien. Supravaginale Amputation. Abtragung beider Adnexe. Subkutane Kochsalzinfusion. Reaktionslose Heilung. — Sz. A., 55 J. 1 Partus. Unregelmäßige profuse Blutungen. Mannskopfgroßes Myom. Supravaginale Amputation nach Chrobak. Reaktionslose Heilung.

Carcinoma uteri.

673—689. 17 F. 16mal inoperable Portio- und Cervixkarzinome, 1mal Corpuskarzinom. Alter der Kranken von 35 bis 70 Jahren, 11 jenseits des 40. Lebensjahres.

15mal palliative Exkochleation und Paquelinisierung, Nachbehandlung mit Ferripyrintamponade, bei 4 Kranken wurde innerhalb Jahresfrist die Exkochleation wiederholt, bei 1 Frau 3mal. 3 Patientinnen starben im Krankenhaus, die übrigen wurden „gebessert“ entlassen.

Carc. corp. uteri.

H. V., 70 J. Laparotomie in Äthernarkose, abdominelle Totalexstirpation. Heilung p. p.

Ovarium.

690—703. *Cystovarium*. 14 F., 1 gestorben.

A. S., 17 J. Linksseitige kindskopfgröße Zyste mit Stieldrehung; nebstbei Tuberculosis pulm. et peritonei, Ascites. Ovariectomie. Gebessert entlassen. — Al. Sch., 36 J. Nullipara. Bilaterale Zysten mit hämorrhagischem Inhalt. — B. H., 40 J. 3 Partus. Mannskopfgröße linksseitige Zyste, Stieldrehung. — F. M., 34 J. 3 Abortus. Linksseitige Zyste. Bauchdeckenschnitt nach Pfannenstiell. — O. L., 36 J. Rechtsseitige interligamentös entwickelte große Zyste. Am 20. Tage post op. rechts Unterlappenpneumonie, der Pat. nach 9 Tagen erliegt.

— J. A., 69 J. 9 Partus. Linksseitige kindskopfgröße Dermoidzyste. — E. H., 9 J. Rechtsseitige Dermoidzyste (Knochen, Zähne, Haare). — R. F., 32 J. 2 Partus. Rechtsseitige Zyste, Retroflexio uteri fixata (vor 8 Jahren vaginale Verkürzung der Lig. rotunde an der Klinik Schauta); Ventrofixatio uteri. Am 7. Tage post op. plötzlich Herzschwäche (Pulslosigkeit) und hochgradige Unruhe, Cyanose; braunrotes Sputum. (Hämorrhagischer Infarkt, Embolie einer Lungenarterie?) Der Anfall dauerte 24 Stunden, die Sputa waren noch 8 Tage lang blutig. Heilung (4 Wochen). — Kl. W., 31 J. Nullipara. Rechts Dermoidzyste, Bauchschnitt nach Pfannenstiel. — D. K., 33 J. 5 Partus. Enorm große, linksseitige vielkammerige Zyste, mit Stieldrehung. — M. A., 55 J. Nullipara. linksseitige enorm große vielkammerige Zyste, subseröse Myome des Fundus uteri (Enukleation). — K. M., 27 J. 1 Partus. Linksseitige interligamentöse Zyste. — R. A., 26 J. 2 Partus. Enorm große linksseitige vielkammerige Zyste (15 Ko.). — Lh. P., 50 J. 6 Partus. Linksseitige Parovarialzyste. —

704. *Fibroma ovarii*.

L. S., 47 J. Nullipara. Linksseitiger übermannskopfgroßer, höckeriger, harter Ovarialtumor mit Stieldrehung; Nabelhernie, Radikaloperation.

705—706. *Carcinoma ovarii*. 2 F., 1 gestorben.

St. M., 56 J. 5 Partus. Rechtsseitiges den ganzen Bauchraum ausfüllendes, vielkammeriges malignes Kystovarium (Adenokarzinom). Operation ohne Narkose. Heilung. — L. M., 50 J. 4 Partus. Rechtsseitiges Carcinoma ovarii. Fieberloser Verlauf. Tod am 10. Tage an postoperativem Ileus (Abknickung einer adhärennten Dünndarmschlinge).

707—708. *Sarcoma ovarii*. 2 F.

Bl. A., 29 J. 2 Partus. Vor 1 Jahre, wegen rechtsseitigem Kystom laparotomiert. (Siehe J.-B. 1904, Nr. 670.) Linksseitiges kindskopfgroßes Sarkom. Heilung. — B. E., 18 J. Linksseitiges übermannskopfgroßes Sarkom. Verlauf durch Ätherbronchitis gestört. Heilung.

709. *Pyovarium*.

B. M., 29 J. 6 Partus, letzter vor 11 Monaten. Seither wechselnde, zunehmende Unterleibsbeschwerden. Mit Ileocecum und Proc. vermiformis verwachsener Ovarialtumor (mit dickem Eiter gefüllter Ovarialabszeß). Adnexectomy dextr., Appendectomy, Mikulicz-Tampon. Heilung.

Tuben; Adnexentumoren.

710. *Haematosalpinx*.

M. A., 33 J., wurde vor 5 Jahren (siehe J.-B. 1900, Nr. 428) wegen Pyosalpinx dextr. laparotomiert. Nach $\frac{1}{2}$ Jahre entwickelt sich ein Bauchnarbenbruch (Drainagestelle). Seit 2 Monaten wieder unregelmäßige Blutungen. Apfelgroßer Tumor links vom Uterus. Hühnereigroße Bauchhernie. Exzision der Bauchnarbe. Linke Tube daumendick, durch Adhäsionen mit den benachbarten Organen verwachsen. Inhalt: Blut. Adnexektomie, Etagnennaht der Bauchwunde. Heilung p. p.

711—719. *Pyosalpinx, komplizierte Adnexentumoren*. 9 F., 1 gestorben.

Ch. A., 42 J. X-para. Seit 6 Monaten Metrorrhagien. Schmerzen in der linken Regio Hypogastrika. Linke Adnexe faustgroß, rechte Adnexe verdickt. Laparotomie, links Pyosalpinx, welche bei der Lösung der Adhäsionen platzt (dünnflüssiger Eiter), rechts Sarcosalpinx. Adnexectomy bilat. Ventrofixation (Czerny),

reaktionsloser Verlauf. — K. E., 34 J. 1 Partus. Uterus anteflektiert, im Douglas ein elastischer, kugelig, unbeweglicher Tumor getastet; Laparotomie, beiderseitige Pyosalpinx. Beim Loslösen Eiterentleerung. Linker Tumor zweifastgroß, füllt den Douglas, rechter faustgroß; nach Exstirpation Eröffnung des hinteren Scheidengewölbes und Drainage; Bauchwunde wird zum Teil genäht, bis auf eine untere Lücke für die Mikulicz-Tamponade; reaktionsloser Verlauf. — B. K., 23 J. 2 Partus. Prolapsus uteri, lange erodierte Portio vor der Vulva, beide Adnexe vergrößert, schmerzhaft. Abrasio mucosae, Schröder-Emmet, Laparotomie suprasymphysärer Querschnitt nach Pfannenstiell. Links Pyosalpinx, rechts geschlängelte, verdickte Sactosalpinx. Adnexektomie, Ventrofixation (Czerny), Bauchnaht. Am 14. Tage Thrombose der linken Schenkelvene (3tägiges Fieber), sonst reaktionsloser Verlauf. Heilung nach 21 Tagen. — Ch. A., 39 J. Nullipara. Retroflexio uteri, bilat. Adnextumoren. Laparotomie, Sactosalpinx bilat.; pseudoligamentöse Kysten füllen den Raum des ganzen Beckens. Adnexektomie, Ventrofixation. Heilung p. p. — U. K., 24 J. Nullipara. Salpingitis bilat. chron. Laparotomie, Adnexectomia bilat. Lösung eines adhärennten Darmkonvolutes. Drainage durch das hintere Scheidengewölbe. Reaktionslose Heilung. — O. A., 43 J. Multipara. Totaler Uterusprolaps, komplizierte Adnextumoren. Vaginale Totalexstirpation, sagittale Spaltung des Uterus. Links Tubovarialzysten, rechts Pyosalpinx und Pyovarium. Tamponade der Beckenwundhöhle. Heilung. — J. S., 54 J. 10 Partus. Metrorrhagien. Adnextumor. Vaginale Totalexstirpation. Tubovarialzysten rechts. Subkutane Kochsalzinfusion. Fieberloser Verlauf. Heilung. — P. J., 30 J. 2 Partus. Tumor des Douglas. Laparotomie. Uterus durch eine das Becken füllende Geschwulst der miteinander verbackenen Tubeneitersäcke an die Symphyse herangedrängt. Adnexektomie. Mikulicz-Tampon. Am 6. Tage Ileuserscheinungen, erfolglos durch Darmirrigation behandelt. Tod am 7. Tage. Sektion: Abknickung einer Ileumschlinge durch Verklebungen mit der Peritonealwunde. — K. R., 49 J. Nullipara. Metrorrhagien. Große miteinander verbackene zystische Adnextumoren, links ein mächtiger Tubeneitersack, welcher bei der Lösung der Adhäsionen platzt. Die Lösung und Exstirpation der in einen steinharten, faustgroßen Tumor umgewandelten rechtsseitigen Adnexe gelingt erst nach supravaginaler Amputation des Uterus. Bei der Ablösung der Flexur reißt die Darmwand in der Ausdehnung eines Guldenstückes ein. Einstülpungsnaht. Resektion des mit dem Tumor verwachsenen langen Processus verniformis. Drainage durch das hintere Scheidengewölbe und Mikulicz-Tamponade. Heilung (2 Monate).

720. *Cystis ligamenti rotundi dext.*

Z. A., 30 J. 6 Partus. Hühnereigroße Geschwulst der rechten Leisten-
gegend. Exstirpation der im Lig. rot. sitzenden mit wasserklarer Flüssigkeit
gefüllten Zyste.

Geburtshilfliche Fälle.

721—734. *Normaler Partus.* 14 F., 9 Primiparae im Alter von 21 bis
36 Jahren; 2mal II Schädellage; 2mal plattes Becken; 6mal Dammriß-
Dammnaht; 1mal Retentio placenta, manuelle Placentalösung; Wochen-
betten fieberlos.

735—739. *Forceps.* 5 F., 4 Primiparae im Alter von 21, 26, 31 und
43 Jahren. Indikation Wehenschwäche; 4mal Episiotomie, 1mal Dammriß;
fieberloses Wochenbett.

740—742. *Querlage, Wendung.* 2 F. (IV- und VI-para.) Extrak­tion des lebenden Kindes.

743—745. *Placenta praevia.* 3 F. 1mal, II-para, spontane Geburt während der Vorbereitung zur Wendung; die sehr profuse Blutung steht, nachdem durch plötzlich einsetzende kräftige Wehen der Kopf ins Becken eingetreten. Im 2. Falle, VI-para, Wendung und Extrak­tion, Kind tot; im 3. Falle, I-para, Kolpeuryse und Perforation des abgestorbenen unreifen Kindes.

746—749. *Kraniotomie.* 4 F. (III-, IV- und V-parae.) Perforation bei bereits abgestorbenem Kinde; 1mal verschleppte Querlage mit Armvorfall, Perforation des nachfolgenden Kopfes. In 1 Falle (IV-para) bereits zum 3. Male Kraniotomie.

750. *Part. praemat. artificialis.* 32jährige II-para, 8. Graviditätsmonat. Nephritis acuta; Ödeme der Beine und Labien. Barnes-Fehling-Ballon löst kräftige Wehen aus, spontane Geburt eines lebenden Kindes, welches bei künstlicher Ernährung gedeiht.

751—753. *Sectio caesarea.* 3 F., geheilt.

T. M., 25 J. I-para. Rhachitisches Becken 27, 28, 32, 15, 8. Darmbeinkämme umgekrempelt, Promontorium vorspringend. Wehenbeginn vor 3 Tagen, Blasensprung 12 Stunden vor Aufnahme; geringe Wehentätigkeit. S. caes. Querer Fundusschnitt. Lebendes Kind, welches von der Mutter gestillt wird. Vom 5. bis 9. Tage Fieber (Bauchdeckenabszeß). Weiterer Verlauf reaktionslos. Entlassung am 29. Tage.

S. H., 32 J. II-para. Wurde bereits vor 4 Jahren durch S. caes. entbunden. (Siehe J. B. 1901, Nr. 504.) Zwergwuchs 130 cm. Äußere Beckenmaße 25, 24, 29, 16. S. caes. Querer Fundusschnitt. Lebendes Kind, welches die Mutter selbst stillt. Fieberloser Verlauf.

B. M., 23 J. III-para. 2mal Perforation. Körperlänge 141 cm, Becken 23, 25, 18, 17, 9. S. caes. Querer Fundusschnitt. Lebendes Kind, welches die Mutter selbst stillt. Fieberloser Verlauf.

754—757. *Eklampsie.* 4 F., 1 geheilt, 3 gestorben.

H. St., 18 J. I-para. Beim Wehenbeginn setzt schwere Eklampsie (18 Anfälle) ein. Steißlage, Extrak­tion, Atonia uteri, Dammriß. Seither ohne Anfälle. Heilung.

S. M., 25 J. I-para. In tiefem Koma eingeliefert. I Schädellage, Kind lebt, Cervix erhalten, Muttermund für 1 Finger durchgängig, Blase gesprungen, Zeit des Blasensprunges nicht zu erfahren; T. 39.5, P. 130. Sectio caesarea, querer Fundalschnitt. Kind lebend extrahiert. Nach der Entbindung noch 8 Anfälle. Tod im Koma 10 Stunden nach der Operation.

S. K., 32 J. I-gravida 4. Monat. Bewußtlos eingebracht. Einleitung der künstlichen Fehlgeburt durch Eihautstich und Tamponade. Nach 6 Stunden Exitus. Obduktionsbefund: Nephritis haemorrhagica, Blutergüsse in der Leber und im Endokardium. Graviditas IV. mens.

758—760. *Retroflexio uteri gravid.* 3 F. mit Inkarzerationserscheinungen. Schwangerschaften des 3. und 4. Monats. Reposition und Pessarbehandlung.

761—772. *Parametritis puerperalis.* 12 F., 2 gestorben. 2mal wurden die Eiterherde von der Scheide aus eröffnet und drainiert (Heilung). 3mal

von den Inguinalgelegenden (geheilt). In einem der letzteren Fälle (Inzision oberhalb des linken Poupartschen Bandes) Abgang eines Spulwurmes aus der Wunde am 17. Tage; die 2 Todesfälle betrafen schwer pyämisch eingebrachte Frauen, welche kurze Zeit nach Aufnahme starben. Die übrigen Fälle puerperaler Parametritis wurden konservativ behandelt und wurden nach mehr minder langem Krankheitsverlaufe teils geheilt, teils gebessert wieder entlassen.

773—777. *Graviditas extrauterina*. 5 F., geheilt.

St. M., 30 J. 4 normale Entbindungen. Menses immer regelmäßig. Seit 3 Wochen Blutungen, mit der Diagnose Abortus ins Spital geschickt. Rechts und hinter dem nicht vergrößerten Uterus apfelgroße derbelastische schmerzhaftige Geschwulst. Abrasio mucosae uteri; Kolpotomia anterior, Hervorziehen der rechtsseitigen Adnexe, Tubargravidität. Ligatur und Abtragung, Naht. — B. W., 26 J. 1904, 18. Jänner, Laparotomie wegen Graviditas extrauterina sinistra (siehe Jahresbericht 1904, Nr. 764); bis Juni 1905 Wohlbefinden, Menses regelmäßig. Mitte Juni letzte Menses. Mitte Juli bräunlicher Ausfluß, Schmerzen im rechten Beine, welche krampfartig seither öfter auftreten. Mitte August mäßige Blutung, Leibscherzen, Üblichkeiten. Aufnahme 4. September. Kolostrum; Uterus vergrößert, schleimigblutiger Ausfluß. Hinter dem Uterus rechts ein faustgroßer Tumor. Abrasio mucosae uteri. Laparotomie. Hühner-eigroßer Tubenfruchtsack (Tubarabort), Douglas mit Coagulis erfüllt. Adnexectomy. — F. A., 27 J. 1 Partus vor 4 Monaten. Blutungen seit 3 Wochen. Tumor Douglasii mit den linken Adnexen in Zusammenhang, hühnereigroße Geschwulst der rechten Adnexe. Laparotomie. Der Douglastumor zystisch verändertes linkes Ovarium (Inhalt der Zyste Blut). Nach Ligatur und Abtragung desselben wird der rechtsseitige im Tubenende sitzende Tumor (tubarer Fruchtsack) hervorgeholt und abgetragen; rechtes Ovarium belassen. — M. A., 27 J. 2 Partus, letzter Partus vor 2 Monaten. Vor 1 Woche 2mal starke Genitalblutung. Links neben dem Uterus faustgroßer Tumor. Laparotomie. Tubargravidität. Adnexectomy sinistra. — F. H., 27 J. 1 Partus. Seit 5 Wochen Blutungen. Seit 2 Tagen intensive Bauchschmerzen. Anämie, kleiner Puls, rechter Rectus abdominis abnorm gespannt. Laparotomie. Rechts geplatzte Tubargravidität. Douglas mit flüssigem und koaguliertem Blut erfüllt, von Coagulis eingehüllt ein 3 cm langer Fötus. Adnexectomy dextra. Subkutane Kochsalzinfusion.

778—804. *Abortus incompletus; retentio placenta*. 27 F., geheilt. 13mal manuelle Ausräumung (3 I-gravidae), je 1mal vorherige Dilatation der Cervix mit Glyzerin-Jodoformgazetamponade und mit Barnes-Fehling. 1 F. (M. P., 30 J., IV-gravida) mit septischem Fieber eingeliefert, nach der manuellen Ausräumung hält das Fieber an, T. 40, P. 144; hierauf nach 2maliger intravenöser Collargolinjektion (5 cm³ 2%iger Lösung) Entfieberung.

14mal instrumentelle Ausräumung (Abortuszange, Kürette), 2mal nach Hegar Dilatation. 1mal passierte Uterusperforation mit der Kürette, ohne Folgen. In 1 Falle folgte post operationem bilaterale Parotitis.

805—809. *Abortus artificialis*. 5 F., geheilt. (Laminaria, Barnes-Fehling.) Indikationen: Zwergwuchs, kyphoskoliotisches Becken, Nephritis, hochgradige Lungentuberkulose.

X.

Obere Extremität.

Verletzungen.

Einfache Frakturen.

810. *Fractura colli humeri dxt.*

Z. Selma, 7 J. Das Kind kam beim Laufen zu Fall und wurde am Arm in die Höhe gerissen. Untersuchung und Blaubinden-Schienenverband in Narkose. Heilung.

811. *Fractura humeri et antibrachii sin.*

K. Magdalena, 16 J. Die Verletzung — Bruch des Oberarmes am Collum chirurgicum und des Vorderarmes im unteren Drittel — entstand durch Sturz von einem Baume. Blaubinden-Pappschienenverbände. Heilung.

812. *Fractura olecrani sin.*

M. Anna, 44 J. Querbruch des Olekranon, durch Sturz auf den Ellbogen entstanden. Fixation des Fragments durch Heftpflasterstreifen, Verband mit Heußnerschen Schienen in Streckstellung. Heilung.

813. *Fractura radii sin.*

L. Anna, 20 J. Bruch knapp über dem Handgelenke, durch Sturz entstanden. Schedesche Schiene. Massage.

814. *Fractura antibrachii dxt. male sanata*

bei einem 3j. Mädchen. Verschiebung der Fragmente ad longitudinem et ad axim. Osteoklasis, Gipsverband, später Pappschienenverbände. Massage.

815. *Fractura digitorum.*

P. P., 37 J. Dem Kranken fiel ein kopfgroßes Kohlenstück auf die Hand. Bruch der Grundphalangen des linken Mittel- und Ringfingers. Schienenverbände.

Komplizierte Frakturen.

816. *Fractura comminutiva brachii sin.*

W. J., 16 J., Koksarbeiter. Wurde bei der Arbeit durch eine Stoßmaschine verletzt; vom Arme ist nur mehr ein knrzer Stumpf vorhanden, die Haut ist bis in die Axilla abgerissen, daselbst liegen die Gefäße und Nerven frei. Hochgradige Anämie. Exarticulatio humeri nach Ligatur der großen Gefäße. Subkutane Kochsalzinfusion. Glatte Heilung.

817. *Fractura humeri sin. complic. Fractura femoris sin.*

L. J., 35 J. Durch Sturz von einem Waggondache verunglückt. Komplizierter Splitterbruch des Humerus knapp über dem Ellbogengelenke; Fraktur des Schenkelhalses. Schienenverbände. In der Nacht nach der Aufnahme Ausbruch von Delirium tremens. Exitus letalis nach 3 Tagen.

818. *Fractura antibrachii sin. complic.*

Z. A., 27 J. Verletzung durch eine Bohrmaschine. Verunreinigte Wunde an der Streckseite. Nach Ablauf der entzündlichen Erscheinungen und Abstoßung nekrotischer Gewebsteile (1 Monat) Resektion der Bruchenden und Knochennaht; Gipsverband. Beide Knochen waren in der Mitte gebrochen. Nach 2 Monaten geheilt entlassen.

819—829. *Fracturac digitorum complic.* 11 F. 10 M. in jugendlichem Alter, 1 W. Die Verletzungen entstanden 4mal durch Explosion von Patronen, sonst durch maschinellen Unfall. 6mal war nur je 1 Finger, 5mal 2—3 Finger verletzt. Nach Tunlichkeit konservative Behandlung. Exartikulation der zermalmten Finger bzw. Phalangen, zumeist in Narkose.

Luxationen.

830. *Luxatio humeri sin.*

D. Anna, 75 J. Luxation nach vorn durch Sturz. Leichte Reposition.

831. *Luxatio cubiti sin.*

K. E., 29 J. Luxation nach hinten, durch Sturz in eine Grube entstanden. Reposition, Blaubindenverband. Später passive Bewegungen, Pendelapparat.

832. *Luxatio complic. cubiti sin. obsoleta.*

D. Susanna, 45 J. Vor 12 Wochen durch Sturz von einem Wagen verletzt. Behandlung durch einen Kurpfuscher. Bei der Aufnahme nässendes Ekzem des Armes, welcher im Ellbogen stumpfwinklig gebeugt ist. Nach Heilung des Ekzems erfolglose Repositionsversuche in Narkose, worauf die blutige Reposition ebenso erfolglos unternommen wird. Luxation nach hinten und außen. Der Processus coron. ulnae ist in mehrere Stücke frakturiert, die Fragmente sind an verschiedenen Stellen der Trochlea angewachsen. Resektion des Ellbogengelenkes. Gipsverband und Suspension in Streckstellung, allmählicher Übergang in spitzwinklige Beugung. Geheilt entlassen.

Weichteilverletzungen.

833—837. *Quetschung.* 5 M., je 1mal der Schulter, des Ellbogens und Vorderarmes, 2mal der Hand (1mal eine Distorsion).

838—839. *Ruptura musc. bicipitis.*

Sch. R., 39 J. Zerreißung des rechten Bizeps am Übergange des Muskels in die untere Sehne durch Heben eines schweren Gegenstandes 2 Monate vor der Aufnahme. Muskelnahnt unter Esmarchscher Blutleere und Kokainanästhesie. 12 cm langer Hautschnitt, Verlängerung des Muskels durch Herabschlagen einer Hälfte, Naht, Verband in Beugstellung. Glatte Heilung. Die nervösen Störungen — Parästhesien in den Fingern und Unvermögen, die Hand zu ballen — schwinden nach Faradisation der Extremität vollständig. —

H. F., 50 J. Zerreiung des linken Bizeps durch das Heben eines schweren Fasses. Ri am bergange des Muskels in die Sehne. Apicitis chron. Feuchte Verbnde, Massage. Gebessert entlassen.

840—847. *Schnittwunden*. 8 M. Vorderarm 3 F., Hand 5 F.

G. A., 39 J. Schnittwunde oberhalb des rechten Handgelenkes durch Sturz in ein Fenster. Naht des M. flexor carpi radialis, flexor pollicis, flexor indicis, palmaris longus und des Nervus medianus. Heilung. — Die zwei anderen Flle von Schnittwunden des Vorderarmes erforderten nur Ligatur von verletzten Gefen. — Bei den 5 Handverletzungen waren 3mal Sehnennhte notwendig. In 1 Falle waren die drei letzten Finger in den Mittelphalangen glatt abgetrennt; Enukleation der Phalangenstmpfe. In 1 Falle waren bei der Aufnahme Schnittwunden des Zeige- und Mittelfingers geheilt, eine Schnittwunde an der Beugeseite des Ringfingers vereitert, die Sehnen durchtrennt, das Gelenk zwischen Grund- und Mittelphalanx erffnet, mit Eiter erfllt, die Gelenkknorpel zum Teil zerstrt. Exartikulation des Fingers im Metakarpophalangealgelenk.

848. *Vulnus punctum antibrachii sin. Aneurysma spurium*.

C. J., 47 J. Der Kranke hatte sich vor 5 Tagen mit einem Schusterkneip den linken Vorderarm unterhalb der Ellbogenbeuge verletzt; vom Arzte war in der Tiefe der Stichwunde ein spritzendes Gef unterbunden und die Wunde genht worden. Bei der Aufnahme ist die Beuge- und Radialseite des Vorderarmes gertet und geschwollen, in der Umgebung der genhten 2 cm langen Wunde besteht Pulsation: Aneurysma spurium. Operation in thernarkose. In der Arteria radialis ist knapp unter der Teilungsstelle ein schrger Schlitz. Zentrale und periphere Ligatur der Arterie, Resektion des zwischen den Ligaturen gelegenen Arterienstckes. Heilungsverlauf gestrt durch ausgedehntes Jodoformekzem des Vorderarmes und Phlegmone, die zur Abstoung von nekrotischen Sehnen des M. extensor pollicis longus und extensor carpi radialis fhrt. Inzision am Handgelenk.

849. *Corpus alienum manus dxt.*

K. M., 27 J. Der Kranke war bei der Arbeit durch ein abspringendes Eisenstck verletzt worden. Durch Rntgendurchleuchtung wird ein 10 mm langer und 3 mm breiter Splitter zwischen dem 4. und 5. Metakarpuskpfchen nachgewiesen. Inzision und Exaktion.

850—853. *Riquetschwunden*. 4 M. 1mal des Oberarmes, 2mal der Hohlhand, 1mal einzelner Finger. Antisept. Behandlung, in 1 Falle tzung mit konzentrierter Karbolsure.

854—859. *Verbrennungen*. 6 F. (2 M., 4 W.) 3mal Brandwunden 2. Grades des Gesichtes, beider Arme und der Brust. In einem dieser Flle Tertiana; Milztumor; prompte Reaktion auf Chinin. 2mal Verbrennung 2. Grades eines Vorderarmes, 1mal des Handrckens. In allen Fllen Behandlung mit Thiolum liquidum von sehr gutem Erfolge.

860. *Erfrierung* 1. und 2. Grades der linken Hand, 1 M. Handbder, antiseptische Salbenverbnde.

Schuwunden.

861—862. *Vulnus sclopetar. humeri*.

Z. K., 18 J. Verletzung durch einen Nahschu aus einem Jagdgewehre. Die Haut des halben linken Oberarmes abgerissen, die Weichteile zermlmt.

Hohe Oberarmamputation, subkutane Kochsalzinfusion. Heilung. — P. Anna, 18 J. Verletzung durch eine Flobertpistole. Großes Hämatom des linken Oberarmes. Linsengroßer Einschuß an der inneren Bizepsfurche. Inzision. Schlitzförmige Schußwunden der Arteria und Vena brachialis. Ligatur der beiden Gefäße, Exstirpation der durchlöcherten Gefäßstücke. Das in der Achselhöhle (Röntgen-durchleuchtung) gelegene Projektil wird nicht gesucht. Glatte Heilung.

863. *Vulnera sclopetar. antibracch. et thoracis.*

O. Marie, 21 J. Wurde am 9. August im Bette liegend durch 3 Revolver-schüsse verletzt. Die Schüsse trafen alle den rechten Vorderarm, ein Projektil blieb im Oberarme stecken, die zwei anderen perforierten beide Vorderarme und drangen in die linke bzw. rechte Mamma. Am Tage nach der Aufnahme wird ein Projektil, welches durch die Haut getastet werden konnte, aus der linken Mamma extrahiert, nach 2 weiteren Tagen das am Nervus ulnaris gelegene Projektil des Oberarmes. Fieberhafter Verlauf, es entwickelt sich ein schwer pyämischer Zustand. Dämpfung über den unteren Lungenpartien rechts; die Leberdämpfung nicht genau festzustellen, da die Kranke am Ende des 8. Graviditätsmonats ist. Probepunktionen wegen vermeintlichen Empyems negativ. 3. September Wehenbeginn, 5. September spontane Geburt eines 1940 g schweren lebenden Kindes. Nach 2 Tagen Exitus letalis. Obduktion: Die ganze Leber von einem nur mit dünner Wand von Parenchym umgebenen Abszesse ausgefüllt. Dünntlüssiger Eiter. Im linken Leberlappen liegt am Grunde der Abszeßhöhle das 7 mm-Revolverprojektil. Die Brusthöhle war durch den Schuß nicht eröffnet worden, das Empyema thoracis vorgetäuscht durch die beträchtliche Leberschwellung und den Hochstand des Zwerchfelles.

864. *Vulnus sclopetar. manus.*

K. F., 19 J. Revolverkugel in der linken Hand, zwischen dem 3. und 4. Metakarpus. Inzision und Exstirpation des Projektils.

Neubildungen.

865—866. *Lymphomata axillae.* 2 Mädchen von 17 und 18 Jahren, eines bereits wegen Halslymphome operiert. Exstirpation von faustgroßen Drüsenpaketen aus der Achselhöhle. Glatte Heilung.

867. *Osteochondroma.*

F. K., 28 J. An der Innenseite des Metacarpus indicis sin. eine seit dem 6. Lebensjahre bestehende kleinapfelgroße derbe Geschwulst, welche bis vor 4 Jahren langsames Wachstum zeigte, seither unverändert geblieben ist. Haut über dem Tumor verschieblich. Exstirpation der Geschwulst in Kokainanästhesie unter Esmarchscher Blutleere. Mikroskopisch Osteochondrom. Heilung p. p.

868. *Sarcoma humeri.*

F. I., 28 J. (Vgl. J.-B. 1904, Nr. 832.) Wurde im September 1904 wegen Sarkoms des Vorderarmes operiert, gelangt wenige Wochen nach der Entlassung mit Tumoren im Sulcus bicipit. int. und der Fossa infra- und supraclavicularis zur Aufnahme. Rasches Wachstum der Geschwulst. 21. Dezember 1904 Operation in gemischter Narkose. Der Tumor am Oberarme innigst mit Arterie und Vena verbacken, so daß diese bei der Exstirpation doppelt unterbunden werden müssen. Hierauf schwierige Auslösung der Tumoren der Schlüsselbein-gruben. Heilung der Operationswunden p. p. Am 17. Tage post op. Lähmung

der Beine und Harnblase. Fieber, später Schüttelfröste, Husten, rapider Verfall. Exitus letalis 70 Tage nach der Operation.

869. *Carcinoma pollicis.*

B. V., 50 J. Der exulzerierte Tumor an der Endphalanx des linken Daumens entwickelte sich angeblich nach einer „bösartigen Onychie“ nach Verletzung des Nagelgliedes vor $\frac{1}{2}$ Jahre. Exartikulation des Daumens. Heilung.

Entzündliche Erkrankungen.

870—871. *Osteomyelitis radii.*

S. E., 9 J. Seit einigen Tagen bestehende Schwellung und Schmerzhaftigkeit des rechten Vorderarmes, plötzlich ohne nachweisbare Ursache aufgetreten. Fieber. Durch mehrere Tage Stauung nach Bier durch 4—14 Stunden. Die Schmerzhaftigkeit läßt unter der elastischen Binde sehr rasch nach. Nach 10 Tagen Fluktuation unterhalb des Ellbogengelenkes. Inzision und Gegenöffnungen. Radius im oberen Drittel ringsum von Eiter umspült, periostentblößt. Weiterhin fieberfreier Verlauf. Keine Beweglichkeitsstörung. Krankheitsdauer 10 Wochen. Bei der Entlassung sieht der Knabe blühend aus. — L. A., 21 J. Vor 8 Tagen plötzlich unter Schüttelfrost erkrankt. Rechter Vorderarm und die Hand angeschwollen, bei der geringsten Bewegung außerordentliche Schmerzhaftigkeit. An der Streckseite oberhalb des Handgelenkes Fluktuation. Gleich nach der Aufnahme Nekrotomie. Entleerung grauroten dicken Eiters. Radius in der unteren Hälfte periostentblößt, das Diaphysenende morsch, brüchig. In der Markhöhle dicker gelber Eiter. Von der unteren Diaphysenhälfte wird nur eine schmale Knochenspange erhalten. Heilungsdauer 3 Monate.

872—888. *Phlegmonen.* 17 F. (15 M., 2 W.) 3mal betraf die Phlegmone den ganzen Arm, 2mal nur den Vorderarm, in den übrigen Fällen schwere Phlegmonen der Hand, zum Teil auf den Vorderarm übergreifend. Bei den letzteren mußten wiederholt Exartikulationen von Fingern vorgenommen werden: Zeigefinger 2mal, Mittelfinger 3mal, kleiner Finger 1mal, Endphalanx des Daumens 1mal. 3mal kam es zur Nekrose mehrerer Beugeschnen. Zumeist genügte breite Spaltung, in einzelnen Fällen leistete die Ätzung mit konz. Karbolsäure gute Dienste.

889—901. *Panaritien.* 13 F. (7 M., 6 W.), je 5mal des Daumens und Zeigefingers allein, 2mal des Zeige- und Mittelfingers, 1mal des Mittelfingers allein. 2mal mußte der erkrankte Finger im Metakarpophalangealgelenk exartikuliert werden, 5mal wurde die nekrotische Endphalanx entfernt. Sonst genügten Inzisionen, Suspension der Extremität. 2mal wurden die Beugeschnen nekrotisch.

902. *Gangraena pollicis dxt.*

B. J., 76 J. Karbolgangrän nach einer komplizierten Luxation. Exartikulation des Daumens.

903. *Necrosis metacarpi pollicis sin.*

C. J., 39 J. Verletzung des Fingers vor 2 Jahren durch eine Blechschere. Quere Narbe über dem Metakarpus, Fistelgänge führen zum nekrotischen Knochen. Der Daumen ist ankylotisch, vollkommen unbeweglich und behindert durch seine Stellung die Beweglichkeit der übrigen Finger vollständig. Exartikulation des Daumens und des Metakarpus. Heilung durch Jodoform-ekzem gestört.

904. *Furunculus digiti IV.* 1 W. Inzision, Exkochleation.

905—908. *Anthrax.* 4 M. Die Infektion der 4 Kranken erfolgte beim Schlagen von milzbrandkrankem Vieh in Oberungarn vor ungefähr 1 Woche. In allen 4 Fällen wurden Milzbrandbazillen in den Pusteln, in 1 Falle auch in den Dünndarmkarbunkeln nachgewiesen.

B. M., 38 J. Typische Pustula maligna am linken Mittelfinger. Ätzung der Pustel, Skarifikation der Umgebung. Nach 1 Woche geheilt entlassen. — L. M., 50 J. Pustel am Vorderarme. Exzision, Verschorfung der Wundfläche mit dem Paquelin, Injektion von 5% Karbolsäure in die Umgebung. Nach 1 Woche geheilt entlassen. — K. J., 48 J. Bei der Aufnahme T. 40·2, P. 124, klein, leicht unterdrückbar. An der Beugeseite des rechten Vorderarmes eine kronenstückgroße mit einem Ätzschorfe bedeckte Pustel. Die Umgebung derselben mit Bläschen bedeckt, deren Inhalt teils klar, teils hämorrhagisch ist. Ödem des ganzen Armes. Skarifikationen, eine Collargolinjektion. Tod nach 6 Tagen unter schweren septischen Erscheinungen und Diarrhoen. Die Obduktion ergibt zahlreiche Karbunkel des Dünndarmes. — K. A., 43 J. Moribund eingebracht. Mehrere Pusteln an den Fingern und Vorderarmen. Tiefe Bewußtlosigkeit, Opisthotonus. Wenige Stunden nach der Aufnahme Exitus letalis.

909—911. *Lymphadenitis axillaris.* 3 M. Große Abszesse der Achselhöhle, nur in 1 Falle eine Fingerverletzung nachweisbar. Inzision, Drainage. Heilung.

912. *Arthritis des linken Ellbogengelenkes.* 1 M. Feuchte Verbände; Heilung.

Tuberkulöse Erkrankungen.

913. *Caries scapulae sin.*

M. J., 15 J. Angeblich erst 5 Wochen bestehender überfaustgroßer kalter Abszeß unterhalb der Spina scapulae. In Äthernarkose Resectio scapulae. Zuerst Inzision, Entleerung des Eiters, Auskratzen der Abszeßmembran. Es zeigt sich eine kronenstückgroße penetrierende kariöse Stelle unterhalb der Spina, nahe dem inneren Rande. Resektion eines 3 Querfinger breiten Stückes, das nach oben 2 Querfinger über die Spina, nach unten bis an den Angulus reicht. Jodoformemulsion, Naht, Drainage. Entwicklung eines neuen Abszesses, die meisten Stichkanäle sezernieren Eiter. Wiederholte Auskratzen der Fistelgänge, Wiederholte Untersuchung auf Aktinomyces negativ. 2 Monate nach der ersten Operation Totalexstirpation der Skapula: Die ganze Muskulatur um das Schulterblatt ist von Fistelgängen durchsetzt. Beträchtlicher Blutverlust. Kochsalzinfusion. Langwieriger Heilungsverlauf. Zu wiederholten Malen müssen zum Teil sehr tiefe Fistelgänge ausgekratzt werden. Interne Jodtherapie scheint von günstigem Einflusse auf die Heilungstendenz zu sein. Nach $\frac{1}{2}$ jährigem Spitalsaufenthalte sind die Fisteln sämtlich geschlossen, der Kranke sieht blühend aus. (1906 stand der Kranke wegen eines hühnereigroßen Abszesses auf der Schulterhöhe durch einige Tage in Spitalsbehandlung. Allgemeinzustand sehr günstig.)

914. *Caries cubiti dextr.*

Z. J., 2 J. $\frac{1}{2}$ Jahr bestehende Erkrankung. Kalter Abszeß an der Außenseite des rechten Ellbogengelenkes, dessen Beweglichkeit bedeutend eingeschränkt ist. Atypische Resectio cubiti. Der größte Teil der Humerus-

epiphyse kariös zerstört, die Synovialis fungös. Während des Heilungsverlaufes Maserninfektion, die ohne Komplikation verläuft. Geheilt entlassen.

915. *Carics multiplex.*

G. J., 11 J. Mehrere Jahre krank. Fisteln und Abszesse an beiden Vorderarmen, am linken Handrücken, am Halse und Thorax. Exkochleation, roborie-rende Diät. Gebessert.

916. *Fungus manus.*

V. S., 25 J. 3 Monate bestehende Schwellung und Schmerzhaftigkeit der linken Hand, angeblich nach einer Verstauchung aufgetreten. Jodsalz-Handbäder, Jodvasogen. Durch einige Zeit Anlegung der elastischen Staubinde nach Bier. Gebessert entlassen.

917—919. *Karies einzelner Finger.* 1 M., 2 W. 1mal der Zeigefinger, 2mal der Mittelfinger erkrankt. Exartikulation im Metakarpophalangealgelenk.

Varia.

920. *Ankylosis manus dxt.* 1 W. Ankylose des Handgelenkes mit starker Beugestellung. Redressement in Narkose, Gipsverband, später Heißluftbäder und Pendeln.

921. *Cicatrix manus sin.*

C. A., 20 J. Erlitt vor 1 Jahre durch brennendes Terpentin schwere Brandwunden des ganzen Körpers, namentlich aber der Hände. Vor einigen Monaten in einem auswärtigen Krankenhause Narbenplastik des rechten Handrückens von der Bauchhaut. Die linke Hand befindet sich in Krallenstellung, die Beweglichkeit der Finger beschränkt sich auf geringe Beugung, der Daumen ist adduziert. Die ganze Streckseite der Hand ist von einer stellenweise sehr dünnen Narbe eingenommen, die über dem Metakarpusköpfchen Neigung zur Geschwürsbildung zeigt. Exzision der Narbe des Handrückens, Bildung eines gestielten Hautlappens von entsprechender Größe aus der Brust- bzw. Bauchhaut. Allmähliche Durchtrennung des Stieles. Erfolg des Eingriffes vollkommen zufriedenstellend.

XI.

Untere Extremität.

Verletzungen.

Einfache Frakturen.

922. *Fractura colli femoris.*

B. J., 47 J. Schenkelhalsbruch rechts, durch eine vom Wagen stürzende Kiste entstanden. Heftpflasterextension. Nach 6 Wochen mit 1 cm Verkürzung geheilt entlassen.

923—926. *Fractura femoris.* 4 M. 2 Knaben in Alter von 5 und 9 Jahren, 2 Erwachsene im Alter von 24 und 27 Jahren. In allen Fällen Bruch der Diaphyse; 8mal durch Sturz, 1mal durch Überfahren. Heftpflasterextension mit Gewichtszug, bei dem jüngsten Kranken mit elastischem Zug durch Gummidrain. Heilung ohne Verkürzung..

927—932. *Fractura cruris.* 6 F. (5 M., 1 W.) 3mal links, 3mal rechts; 4mal beide Knochen, 2mal nur die Tibia gebrochen; alle Brüche in der Diaphyse. 3mal durch direkte Gewalt, 3mal durch Sturz entstanden. Behandlung mit Gipsverbänden, nach der 1. Woche mit Gehverbänden. Massage. In allen Fällen normale Heilung.

933. *Fractura femoris male sanata.*

K. Marianne, 8 J. Bruch der rechten Femurdiaphyse vor 7 Wochen durch Sturz von einem Baume. Heilung mit 6 cm Verkürzung; Oberschenkel in der Mitte in einem nach innen offenen stumpfen Winkel abgebogen. Skabies. Nach Heilung derselben Osteotomie. Quere Durchtrennung des Kallus mit dem Meißel. Anlegen einer doppelseitigen Gipshose in korrigierter Stellung, später Blaubindenverbände. Gute Konsolidierung in normaler Stellung.

934. *Pseudarthrosis femoris.*

V. J., 18 J., hatte vor mehr als 4 Monaten durch einen Transmissionsriemen eine Fraktur des linken Ober- und Unterschenkels erlitten. Bei der Aufnahme ist der Unterschenkel normal geheilt, der Oberschenkel zeigt Pseudarthrose mit beträchtlicher Verschiebung der Bruchenden. Resektion der Fragmente, Knochennaht, Gipsverband. Glatte Heilung.

935. *Pseudarthrosis cruris.*

W. Susanna, 70 J. Alte Pseudarthrose der linken Tibia, welche die Kranke im Gehen nicht wesentlich behindert. Fixation durch steife Verbände.

Komplizierte Frakturen.

936. *Fractura complic. pedis et femoris dxt. Fractura cruris sin.*

S. F., 36 J. Der Kranke war bei der Arbeit durch eine herabstürzende Eisentraverse getroffen und zu Boden geworfen worden. Subkutaner Schrägbruch des linken Unterschenkels knapp unter der Mitte. Rechter Oberschenkel in der Mitte gebrochen. Die Haut der rechten Ferse von den Knöcheln an und ein großer Teil der Sohle abgerissen, das Fersenbein in mehrere Stücke frakturiert. Links Pappschienen-Stiefelverband, rechts Pappschienenverband des Oberschenkels, Königsche Resektionsschiene am Unterschenkel. Die vorgeschlagene primäre Amputation verweigert. Nach 5 Tagen wegen Phlegmone supramalleoläre Amputation des rechten Unterschenkels. Gipsverbände des rechten Ober- und linken Unterschenkels. Nach 10 Tagen Anlegen einer Heftpflasterextension. Vereiterung der Oberschenkelfraktur. Breite Inzisionen. 2 Monate nach der Verletzung Amputation des Oberschenkels. Ligatur der Arteria iliaca ext. Die Bruchenden waren übereinander geschoben und nekrotisch. Heilung durch Granulation. Heilungsdauer vom Tage der Verletzung 6 Monate.

937—944. *Fractura complic. cruris.* 8 M., 6 geheilt, 2 gestorben.

B. J., 18 J. Verletzung durch einen Kohlenwagen. Fraktur beider Unterschenkelknochen in der Mitte, 3 cm lange Rißquetschwunde, in welcher die Bruchenden der Tibia frei liegen. Desinfektion, Pappschienen-, später Gipsverband. Fieberfreier Verlauf. Glatte Heilung.

W. J., 37 J. Supramalleolarbruch des linken Unterschenkels. Antisept. Verband mit Pappschienen und Blechstiefel, später Gipsverband.

M. P., 40 J. Komplizierter Bruch oberhalb der Knöchel durch einen herabfallenden Steinblock. Desinfektion, Gipsverband.

P. P., 19 J. Zermalmung des rechten Fußes und Unterschenkels durch Sturz in eine Schnecke bei der Arbeit in einer Zementfabrik. Amputation des Oberschenkels oberhalb des Knies. Reaktionslose Heilung.

S. J., 25 J. Zermalmungsbruch des linken Unterschenkels durch Überfahren. Amputation des Unterschenkels. Heilung p. p.

F. F., 9 J. Der Knabe geriet in die Spindel einer Mühle. Schrägbruch des linken Humerus oberhalb des Ellbogens. Unterhalb des linken Knies ist die Haut zirkulär durchtrennt, die Tibia schräg gebrochen; die Bruchenden periostentblößt; die Fibula etwas tiefer gebrochen; das Kniegelenk eröffnet. Amputation nach Gritti. Armverband mit Henßnerschen Schienen. Glatte Heilung.

R. K., 30 J. Bei einem Eisenbahnzusammenstoße verunglückt. Komplizierter Splitterbruch des linken Unterschenkels und Fußes. Schwerer Nervenchoke. Amputation nach Gritti. Retentio urinae. Ödem des Skrotums; Abdomen aufgetrieben, bretthart gespannt. Zeichen innerer Blutung. Unter den Erscheinungen der Anämie Exitus letalis nach 4 Tagen. Die Obduktion ergibt inkomplette Ruptur der Harnblase hinter der Symphyse, Fraktur des horizontalen Schambeinastes.

P. G., 40 J. Wurde von einem Eisenbahnzuge überfahren, beide Füße und Unterschenkel abgetrennt. Pulslos eingebracht. Intravenöse Kochsalzinfusion. Hierauf Amputation beider Oberschenkel. Infusion von Kochsalzlösung in die Vena saphena. Wenige Stunden post operationem Exitus letalis.

945. *Fractura comminutiva pedis.*

E. J., 29 J. Wurde von einem Eisenbahnzuge überfahren. Die Zehen des linken Fußes sind abgetrennt, die Metatarsen II—V gebrochen. Zahlreiche Rißquetschunden, Hautabschürfungen und Blutunterlaufungen. Chopart. Heilung p. p.

946—948. *Conquassatio hallucis*. 3 F. (2 M., 1 W.) 1mal links, 2mal rechts. 2mal Exartikulation der Zehe, 1mal der Endphalanx.

Weichteilverletzungen.

949—950. *Contusio coxae*. 2 M.

H. F., 39 J. Bei einem Eisenbahnzusammenstoße verunglückt. Mehrfache Quetschungen, namentlich am rechten Darmbeinkamme und rechten Arme. Hautabschürfungen, Nervenchoke. Bettruhe, Umschläge.

W. S., 29 J. Quetschung der Hüft- und Kreuzbeingegend durch Sturz von einer Leiter. Retentio urinae durch 3 Tage.

951. *Contusio genus*. 1 M.; durch einen fallenden Baumstamm.

952. *Contusio cruris*. 1 M.; durch eine umstürzende Eisentraverse. Hämatom oberhalb des inneren Knöchels. Ruhigstellung, Umschläge.

953—955. *Distorsio pedis*. 3 F. (2 M., 1 W.) durch Sturz entstanden. Essigsäure Tonerde-Verbände.

956. *Aneurysma spurium arteriae femoralis*.

L. A., 23 J. Der Kranke hatte sich vor $2\frac{1}{2}$ Monaten mit einem Messer an der Innenseite des linken Oberschenkels verletzt, war durch 4 Wochen bettlägerig, konnte dann wieder seiner Arbeit nachgehen. Vor 4 Tagen plötzlich Anschwellung und Schmerzhaftigkeit des Oberschenkels. Bei der Aufnahme pastöse Schwellung des ganzen Oberschenkels, an der Innen- und Streckseite Rötung und Fluktuation. Fieber. Narbe ungefähr in der Mitte des Oberschenkels. Die Erkrankung macht den Eindruck einer Osteomyelitis. In Äthernarkose breite Inzision am Innenrande des M. vastus internus, Entleerung großer Mengen zum Teil zersetzter Koagula. Bei Ausräumung derselben plötzlich arterielle Blutung. Esmarchsche Binde. Aufsuchen der Arterie. Walnußgroßes geplatztes Aneurysma spurium der Arteria femoralis. Zentrale und periphere Ligatur des Gefäßes, Exstirpation des zwischen den Ligaturen gelegenen Arterienrohres. Naht, Drainage. Langwierige Eiterung. Heilung durch Granulation.

957. *Vulnera scissa cruris*.

S. S., 29 J. Wurde bei der Arbeit in einem Walzwerke durch glühenden Draht verletzt. Quer verlaufende Schnittwunden beider Waden mit Durchtrennung der Muskulatur. Mehrere kleine Brandwunden. Muskel- und Hautnaht, rechts auch des Nervus suralis. Heilung p. p.

958—963. *Rißquetschwunden*.

S. H., 14 J. Durch Sturz von einem Baume auf einen Zaun verletzt. In der rechten Kniekehle zwei durch eine kaum handbreite Brücke getrennte Rißquetschwunden, ein eingenähter Hautlappen von 8 bis 10 cm Länge und 2 bis 3 cm Breite nekrotisch. Umgebung entzündet. Entfernung sämtlicher Nähte, senkrechte Spaltung der Haut gegen den Oberschenkel zu, Ätzung der Wunde mit konz. Karbolsäure. Bildung normaler Granulationen. Deckung des handteller großen Defekts in der Kniekehle sowie eines fünfkronenstück großen Defekts am Oberschenkel durch Thiersch'sche Transplantation vom zweiten Beine. Glatte Heilung.

S. W., Dr., 34 J. Beim Absteigen von einem Lastzuge an einem Eisenhaken verletzt. Ausgedehnte Rißquetschwunde an der Bogen- und Außenseite des linken Oberschenkels, genäht. Phlegmonöse Schwellung der Umgebung. Mehrfache

Inzisionen, Einlegen von Collargoltabletten in die Nischen der Wunde. Heilung durch Granulation.

R. J., 49 J. Wurde durch das Horn eines Stieres verletzt. Rißquetschwunde der rechten Wange, der linken Hodensackhälfte und an der Innenseite des linken Oberschenkels, woselbst die Muskulatur weithin zerrissen ist. Desinfektion, Naht der Gesichts- und Skrotumwunde, Drainage der Oberschenkelwunde nach Ligatur mehrerer Gefäße. Die genähten Wunden heilen p. p. Abszeßbildung am Oberschenkel; Inzision, Entfernung von Kleiderfetzen aus der Tiefe der Wunde. Rasche Entfieberung. Heilung durch Granulation.

K. F., 22 J. Handgroße Lappenwunde des linken Unterschenkels; Basis des Lappens an den Knöcheln, Muskulatur und die Achillessehne teilweise zerrissen. Durch herabstürzende Kohle entstanden. Mühsame Reinigung der Wunde, Naht, Drainage. Fieberfreier Verlauf. Der Lappen heilt vollständig an.

S. P., 21 J. Verletzung durch Überfahren. 15 cm lange Rißquetschwunde entlang der rechten Tibiakante, Periost abgeschunden. Desinfektion, Verkleinerung der Wunde durch einige Nähte. Fieberfreier Verlauf. Heilung durch Granulation.

P. A., 10 J. Infizierte Rißquetschwunde des linken Fußrückens. Ätzung mit konzentrierter Karbolsäure. Heilung durch Granulation.

964—965. *Fremdkörper.*

C. J., 24 J. Durch ein abspringendes Eisenstück bei der Arbeit verletzt. Rißquetschwunde der rechten Leistengegend. Erweiterung der Wunde entlang dem Darmbeinkamme. Extraktion eines zweihellergroßen flachen Eisenstückes. Naht, Drainage. Heilung durch Granulation. — G. E., 14 J. Trat sich vor 2 Jahren einen Glasscherben in die linke Fußsohle ein. Reaktionslose Einheilung. Seit 2 Wochen Anschwellung des Fußes, Schmerzen. Inzision, Extraktion des Glassplitters.

966—973. *Schußwunden.* 8 F. (4 M., 4 W.), alle geheilt.

F. V., 18 J. Einschuß 2 Querfinger unter der Mitte des Poupartschen Bandes. Flobertpistole. Nach dem Projektil wird nicht gesucht. Reaktionslose Einheilung. — H. Therese, 18 J. Perforierender Schuß des linken Oberschenkels. — S. J., 7 J. Nahschuß aus einem Revolver. Einschuß 3 Querfinger unter dem Poupartschen Bande, Ausschuß an der Beugeseite. Schwellung und Schmerzhaftigkeit geben Veranlassung zur Inzision. Extraktion von Kleiderfetzen. — T. P., 18 J. Wurde vor 1 Monat durch einen Pistolenschuß am rechten Knie verletzt. Das Projektil oder nur Kleiderfetzen sollen extrahiert worden sein. Steifigkeit im Knie. Röntgendurchleuchtung negativ. Bäder und passive Bewegungen bessern rasch den Zustand. — P. Marie, 14 J. Verletzung des Knies durch einen Revolverschuß. Eröffnung des Gelenkes. Projektil in den Weichteilen des Oberschenkels. Mühsame Extraktion desselben. Drainage des Gelenkes. Glatte Heilung. — D. R., 17 J., Student. Revolverschuß des linken Oberschenkels. Einschuß oberhalb der Patella. Projektil sitzt an der Außenseite des Femurkondylus. (Röntgen.) Inzision (Chloräthyl), Extraktion des Projektils. Heilung p. p. — K. Rosalie, 22 J. Revolverschuß. Einschußöffnung an der Innenseite der Wade. Phlegmone. Inzision. Nach Heilung der Phlegmone Aufsuchen des Projektils, welches im M. gastrocnemius ein-

geheilt ist. — G. A., 23 J. Revolverschuß. Einschuß am inneren Knöchel. Kugel am inneren unteren Rande des Fersenbeines. Exstruktion von einem Schnitte der Sohle aus.

974—975. *Verbrennungen*. 2 W., geheilt.

S. Anna, 41 J. Brandwunden 2. und 3. Grades beider Beine und der Bauchhaut, durch brennende Kleider entstanden. Salbenverbände, Thiol. — B. Susanna, 40 J. Brandwunden 1. und 2. Grades des Gesichtes, des rechten Armes, des Rückens, namentlich aber beider Beine, beim Brande eines Stalles entstanden. Salbenverbände, Thiol.

976. *Erfrierung*. 1 M.

S. M., 21 J. Erfrierung aller drei Grade beider Füße. Zuwartendes Verhalten, Fußbäder, Thiol, Jodoform. Ausbruch einer universellen Urtikaria. Nach eingetretener Demarkation Exartikulation der großen Zehe beiderseits und einzelner Phalangen.

Neubildungen.

977. *Lipoma femoris*.

S. Josefine, 50 J. 3 Jahre bestehende Geschwulst. An der Innenseite des linken Oberschenkels ein hühnereigroßes durch einen dünneren Stiel mit einem subkutan gelegenen kindsfaustgroßen Knoten zusammenhängendes Lipom. Haut auf der Kuppe der Geschwulst nekrotisch. Behinderung beim Gehen. Exstirpation des Tumors im Ätherrausche. Heilung p. p.

978. *Carcinoma glandul. inguin.*

Z. Anna, 56 J. (Vgl. J.-B. 1904, Nr. 938.) Damals Exartikulation der 4. und 5. Zehe links. Inoperable exulzerierte Metastasen der Leistendrüsen. Hochgradige Kachexie.

Formfehler.

979. *Genua valga*. 3jähriger rhachitischer Knabe. Hochgradige Verkrümmungen beider Beine. Links Osteotomie des Femur und der Tibia, rechts der Tibia. Gipschse. Gute Konsolidierung.

980—987. *Pes equinovarus*. 8 F. (6 M., 2 W.), alle geheilt. 4 Kinder im ersten Lebensjahre mit beiderseitigem Klumpfuß. Achillotenotomie, Redressement, Gipsverband. Ambulatorische Nachbehandlung durch mehrere Monate.

Ch. M., 4 J. Beiderseitiger Klumpfuß. Der Knabe geht auf dem äußeren Fußrande, daselbst die Haut schwielig verdickt, Schleimbentel. Beiderseits Achillotenotomie, Exstirpation des Talus, links auch des Os naviculare. — B. Helene, 7 J. Klumpfuß links. Exstirpation des Talus und des Os naviculare. — T. A., 3 J. Klumpfuß links. Achillotenotomie, Resectio tarsi. Exstirpation der vorstehenden Knochen, des Os naviculare, ectocuneiforme, cuboideum. — S. E., 7 J. Klumpfuß links, lange Zeit mit Bandagen erfolglos behandelt. Achillotenotomie, Exstirpation des Talus.

Entzündliche Erkrankungen.

988—1005. *Lymphadenitis inguinalis*. 18 F. (15 M., 3 W.) 9mal links, 5mal rechts, 4mal beiderseitig. Ätiologie: 9mal Ulcus molle, 4mal Lues, 2mal Mischinfektion, je 1mal Gonorrhöe, Trauma und unbekannte Ursache. 7mal wurden die Drüsen exstirpiert, 11mal die Abszesse inzidiert und ausgekratzt. In 1 Falle von Lymphadenitis waren seit 1 Jahre auswärts wiederholte Inzisionen und Auskratzen vorgenommen worden. 2mal wurde gleichzeitig wegen Phimose die Zirkumzision, 1mal der Dorsalschnitt gemacht; in 3 Fällen die bestehenden Geschwüre mit dem Paquelin verschorft, in 1 Falle spitze Kondylome abgetragen.

1006—1014. *Osteomyelitis*. 9 F. (7 M., 2 W.), davon 5 akut, 4 chronisch. Betroffen waren der Femur 4mal, das Schambein, die Tibia, beide Tibien, die Fibula, der erste Metatarsus je 1mal. 4 wurden geheilt, 3 gebessert, 2 starben.

J. K., 13 J. Angeblich 1 Woche krank. Hoch fiebernd, T. 39·5°, frequenter kleiner Puls, Zunge trocken, Abdomen etwas aufgetrieben, hart gespannt. Entsprechend der Coecalgegend ist eine druckempfindliche Resistenz tastbar. Die Gegend der Leistenbeuge im allgemeinen druckempfindlich, leicht geschwellt. Das rechte Bein wird leicht adduziert, etwas nach außen rotiert gehalten. Erbrechen trat angeblich nur einmal zu Beginn der Erkrankung auf, am Tage der Spitalsaufnahme Diarrhöen. Wahrscheinlichkeitsdiagnose Perityphlitis. 9. Oktober: In Äthernarkose wird auf der Höhe des palpablen Tumors die Bauchhöhle durch einen kleinen Schnitt eröffnet. Reichliches klares Serum im Abdomen, Därme intakt. Der Tumor bedingt durch einen unter dem Psoas gelegenen Abszeß. Von der Bauchwunde aus deutliche Fluktuation nachweisbar. Sorgfältiger Verschuß der Bauchwunde. Hierauf Inzision unterhalb des Poupartschen Bandes. Nahe am Femur, seitlich von den Gefäßen Eröffnung des Abszesses. Absteigender Schambeinast periostentblößt. Drainage des Abszesses. Das Fieber hält an; nach 2 Tagen Schmerzen im linken Knie, Anschwellung. 11. Oktober: Drainage des Knies; trübes mit Eiterflocken durchsetztes Exsudat. Drainage des Leistenabszesses an der Innenseite des Oberschenkels. 12. Oktober: Durchbruch ins Hüftgelenk. 12. und 16. Oktober: Intravenöse Collargolinjektionen, je 5 cm³ einer 2%igen Lösung. 18. Oktober: Drainage des Hüftgelenkes an der Außen- und Beuge-seite. Der schwer pyämische Zustand bleibt unverändert; Bildung neuer Abszesse, die sämtlich inzidiert und drainiert werden (Vereiterung aller großen Gelenke): beide Schultern, linke Hüfte, rechtes Knie. Exitus letalis am 36. Tage des Spitalsaufenthaltes an Pyämie. — G. B., 8 J. Angeblich 3 Wochen krank. Schmerzen und Anschwellung des linken Oberschenkels, Fieber. Vor 1 Woche auswärts Inzision. Am ganzen Oberschenkel Fluktuation. Breite Inzisionen. Der Femurschaft ringsum von graurotem Eiter umspült, die Epiphyse vollständig gelöst, von derselben bröckeln nekrotische Stückchen ab. Die Markhöhle mit gelbem Eiter erfüllt, die Spongiosa nekrotisch. Resektion der unteren Diaphysenhälfte. Jodoformemulsion, Jodoformgazetamponade, gefensterter Gipsverband. Schwer septischer Verlauf, rasch fortschreitender Verfall. Entwicklung eines periostalen Abszesses der linken Schläfengegend. Tiefe Benommenheit, Inkontinenz. Die leiseste Berührung des Schädels ruft heftige Schmerzäußerungen hervor. Exitus letalis am 12. Tage des Spitalsaufenthaltes. Die Obduktion des Schädels ergibt: Vereiterter Embolus der Arteria meningea

media sin. mit konsekutiver Thrombose des Sinus faciformis und Meningitis suppurat. über dem linken Stirnlappen und der vorderen Zentralwindung. — H. J., 9 J. Angeblich vor 2 Wochen nach einem Trauma des linken Knies erkrankt. Anschwellung des linken Knies und Unterschenkels, nach 1 Woche auch des rechten. Bei der Aufnahme T. 39·0°, P. 140. Beide Knie und Unterschenkel geschwollen, gerötet, fluktuierend, links bereits Perforation. Breite Inzisionen. Beiderseits die Kniegelenke vereitert, beiderseits die Tibien von Eiter umspült, periostentblößt, rechts die obere Epiphyse gelöst. Verbandwechsel stets in Narkose. Nach 1 Monat fieberfrei in häusliche Behandlung entlassen. — S. Olga, 11 J. Vor 4 Wochen plötzlich erkrankt. Schwellung und Rötung oberhalb des äußeren Knöchels rechts, nach 2 Wochen spontaner Durchbruch. Fibula in den unteren zwei Dritteln nekrotisch. Nekrotomie, Auskratzung der Granulationen, Emulsion, Heilung nach 2 Monaten mit fast linearer Narbe. — B. K., 16 J. 8 Tage bestehende, nach einer geringfügigen Verletzung der Ferse aufgetretene Erkrankung. Bei der Aufnahme (19. März) hoch fiebernd, benommen, Zunge trocken. Der linke Fuß bis zu den Knöcheln geschwollen, blaurot verfärbt, Fluktuation am Fußrücken. Lymphangitis. Inzision am Fußrücken, grauroter Eiter, Gegenöffnung an der Sohle; Exstruktion des nekrotischen 1. Metatarsus. Am Nachmittag delirant. Schmerzen am distalen Ende des linken Radius. Intravenöse Collargolinjektion (10 cm³ einer 2%igen Lösung). 20. März: Benommenheit anhaltend; Lymphangitis des linken Armes, Schwellung der Kubitaldrüse. Incision. Aufmeißelung des Radius. Intravenöse Collargolinjektion (5 cm³). Sensorium wird freier, Pat. läßt nicht mehr unter sich. Nach 5 Tagen entfiebert, bei neuerlicher Temperatursteigerung Collargolinjektion. 3. April: Exartikulation der schlecht ernährten großen Zehe. 11. April: Resektion der distalen Radiushälfte. Von den Angehörigen nach 1monatigem Spitalsaufenthalte in häusliche Pflege übernommen. — P. K., 14 J. Ungefähr 4 Monate bestehende, spontan und plötzlich aufgetretene Erkrankung. Linkes Bein in toto geschwollen, im Knie subluxiert. Mehrere Fistelgänge in der Kniegegend, aus denen sich profuser äußerst übelriechender Eiter entleert. Der Patient sehr herabgekommen, Apicitis dxt. Hohe Oberschenkel-Amputation. Der Schnitt geht durch zahlreiche Eiternischen, die Muskulatur ist sulzig-schwielig. Reichliche Osteophytbildung. Osteomyelitis des Femur mit beginnender Demarkation in der Mitte der Diaphyse; die untere Femurhälfte nekrotisch, das Kniegelenk vereitert. Langwierige Heilung durch Granulation. — W. J., 20 J., Seit der Kindheit bestehende Erkrankung. Zahlreiche Narben in der unteren Hälfte des rechten Oberschenkels, die von Zeit zu Zeit aufbrechen. Seit 2 Wochen neuerliche Sekretion. Die Fistel schließt sich nach 1 Monat wieder. — E. Anna, 41 J. Seit 15 Jahren bestehende Fistelbildung nach einem Trauma des rechten Oberschenkels, welches ein mehrere Monate währendes Krankengelage zur Folge hatte. Breite Inzision und Exkochleation der zum Trochanter führenden Fistel. Geheilt entlassen. — V. A., 33 J. Seit dem 14. Lebensjahre bestehende Eiterung aus der verdickten rechten Tibia nach einer „fieberhaften Knochenentzündung“. Operativer Eingriff verweigert.

1015—1023. *Phlegmonen*. 9 F. (4 M., 5 W.), alle geheilt. 1mal Ober- und Unterschenkel, 5mal der Unterschenkel, 1mal der Fuß und Unterschenkel, 2mal der Fuß betroffen. In allen Fällen war ein Trauma vorausgegangen. Stets wurden breite Inzisionen vorgenommen, in 1 Falle mußte die vierte Zehe enukleiert werden.

1024—1026. *Periostitis tibiae*. 3 F. (2 M., 1 W.), 2mal wahrscheinlich auf luetischer Basis. Inzision, Auskratzung. Heilung.

1027—1030. *Gangraena*. 4 F. (3 M., 1 W.), 3 geheilt, 1 gestorben.

C. J., 66 J. (Vgl. Nr. 1062 bei Tbc.) Seit 1 Monat Schmerzen im rechten Unterschenkel, Anschwellung. Entzündete Varices, Berstung eines Varixknotens. Herzrhythmickei arhythmisch, Arteria radialis rigid. Beginnende Gangrän des Unterschenkels. Amputation des Femur im unteren Drittel. Glatte Heilung. Mit Prothese entlassen. Schon während des Spitalsaufenthaltes (Dezember 1904—Februar 1905) bestanden Schmerzen im linken Beine. — B. T., 55 J. Diabetische Gangrän der linken Mittelzehe. Enukleation. Heilung. — M. Johanna, 60 J. Gangrän des linken Fußes. Beginn vor 6 Wochen an der 2. Zehe. Diabetes mellitus, Saccharum 4%. Amputatio femoris. 7 Tage post op. Coma diabeticum. Am nächsten Tage Exitus letalis. — T. G., 24 J. Gangrän der linken großen Zehe nach Splitterbruch der Endphalanx. Exartikulation der Zehe. Heilung durch Granulation.

1031—1034. *Gonitis*. 4 M., 3 geheilt, 1 gebessert. 2mal Punktion des Kniegelenkes, 1mal Ruhigstellung des Beines, 1mal (traumat. Gonitis). Versuch mit der Staubinde (der ungeduldige Patient entzieht sich aber nach einigen Tagen der Behandlung).

1035—1036. *Bursitis praepatellaris*. 2 F. (1 M., 1 W.) 1mal Exstirpation des Schleimbeutels, 1mal im akut entzündeten Stadium Inzision und Drainage.

1037. *Phlebitis* beider Beine. Hochlagerung. Essigsäure Tonerde-Umschläge. Während der Behandlung normaler Partus mit normalem Wochenbette.

1038—1041. *Lymphangoitis*. 4 F. (3 M., 1 W.) 1mal geht die Entzündung unter Hochlagerung der Extremität und feuchten Verbänden zurück, in 3 Fällen werden Abszesse inzidiert.

1042—1046. *Abszesse*. 5 F. (4 M., 1 W.) 2mal große Abszesse der Glutäalgegend, 1mal davon bei ausgebreiteter Skabies, 1mal nach einem Trauma vor mehreren Monaten; Inzision, Drainage, Heilung. — 1 Fall von Oberschenkelabszeß aus unbekannter Ursache erfordert langwierige Drainage. — 2mal trat Abszedierung an den Beinen bei Typhus auf. Mehrfache Inzisionen.

1047. *Fistula femoris*. 1 M. Wurde im Vorjahre durch einen Schrotschuß derart schwer verletzt, daß das Bein amputiert werden mußte. Wegen einer Fistel des Stumpfes ins Krankenhaus gebracht. Inzision, Auskratzung.

1048. *Unguis incarnatus hallucis*. 1 M. Exstirpation des Nagels in Oberstscher Kokainanästhesie.

Tuberkulöse Erkrankungen.

1049—1061. *Coxitis*. 13 F. (8 M., 5 W.), darunter Kinder unter 10 Jahren 7, zwischen 10 und 20 Jahren 3, über 20 Jahre 2, 1 über 50 Jahre. 6mal links, 7mal rechts. 7 F. wurden lediglich durch Gipsverbände behandelt; der erste Verband wurde zumeist in Narkose angelegt. Die Kranken wurden gehfähig, ohne Schmerzen entlassen. 2mal wurden kalte Abszesse ausgekratzt und dann eine Gipshose angelegt, in 2 Fällen wurde die Resektion des Hüftgelenkes vorgenommen.

Z. G., 27 J. Alte Coxitis. Zahlreiche Narben. Wiederholte Inzisionen und Auskratzen von Senkungsabszessen. Schließlich Resektion des Gelenkes. Gelenkkopf zerstört, Pfanne kariös. Nach 6monatigem Spitalsaufenthalte geheilt entlassen. — Ch. A., 55 J. Alte Coxitis. Die linke Hüfte zeigt an mehreren Stellen Fluktuation, zahlreiche Fistelgänge, Resectio coxae. Gelenkkopf und Pfanne zerstört, das Darmbein fast in seiner ganzen Ausdehnung periostentblößt, von Eiter umspült. Resektion des Darmbeines mit Meißel und Hammer. Fieberhafter Verlauf, schwer septischer Zustand. Exitus letalis nach 4 Wochen. — B. E., 3 J. Coxitis sin. mit Pfannenwanderung und Abszeßbildung. Inzision. Scarlatinaartiges Exanthem. Caries necrotica des Beckens. Exitus letalis.

1062—1074. *Fungus genus*. 13 F. (8 M., 5 W.) Alter: unter 10 Jahren 5, bis 20 Jahre 3, bis 40 Jahre 3, über 40 Jahre 2. Das linke Knie war 6mal, das rechte 7mal erkrankt. 3 Fälle wurden mit steifen Verbänden behandelt, in 9 Fällen wurde die Resektion des Gelenkes ausgeführt. Bis auf 1 Fall, wo nur die Synovialis fungös erkrankt war, waren stets kariöse Herde in den Knochen, mitunter ausgedehnte Zerstörungen der Gelenkenden vorhanden. Die Heilungsdauer betrug in 6 Fällen 1½ Monate, in je 1 Falle 2, 2½ und 4 Monate. In 1 Falle wurde die Amputation des Oberschenkels notwendig.

C. J., 67 J. (Vgl. Nr. 1027.) Vor 9 Monaten Amputation des rechten Oberschenkels wegen Gangrän. Seit 6 Monaten, angeblich nach einem Trauma, Schwellung des linken Knies, Durchbruch von Abszessen am Fuße. Ausgedehnte Karies der Fußwurzel; das Kniegelenk mit Eiter erfüllt, die Gelenkenden kariös zerstört. Amputation des Oberschenkels. Heilung durch Granulation.

1075. *Ankylosis genus*.

B. R., 15 J. (Vgl. J.-B. 1894, Nr. 409.) Damals Resektion des Knies. Jetzt besteht eine feste knöcherne Ankylose in rechthöckeriger Beugstellung. Keilresektion, Gipsverband. Heilung.

1076. *Contractura genus*. 3jähriger Knabe, nach Resektion vor 1 Jahre Redressement, Gipsverband.

1077—1085. *Karies der Becken- und der langen Röhrenknochen*. 9 F. (4 M., 5 W.) 1mal Psoasabszeß, 4mal Karies der Beckenknochen, 1mal des Darmbeines und Femur, 1mal des Femur, 2mal der Tibia. In 1 Falle wurde wegen Karies der Tibia die Amputation des Oberschenkels notwendig, in den übrigen Fällen genügte Eröffnung des Abszesses mit folgender Auskratzen. 7 Fälle wurden geheilt, 1 gebessert entlassen. 1 Fall von ausgedehnter Beckenkaries mit chronischer Lungentuberkulose starb infolge von Blutung aus der Arteria femoralis durch Arrosion.

1086—1099. *Fungus bzw. Karies des Fußes*. 14 F. (8 M., 6 W.) 2mal wurde die Amputation des Unterschenkels, je 1mal die Amputation des Fußes nach Pirogoff und Chopart, 1mal die Exartikulation der großen Zehe und des Metatarsus ausgeführt. In 2 Fällen wurde die Resektion der Fußwurzel vorgenommen, und zwar 1mal der Kalkaneus reseziert, 1mal der Talus reseziert und das Os naviculare exstirpiert. In 5 Fällen wurden die kariösen Stellen mit dem scharfen Löffel ausgekratzt, 2 Fälle durch immobilisierende Verbände behandelt. 11 Fälle wurden geheilt, 3 gebessert entlassen.

1100—1101. *Tendovaginitis tuberculosa* des Fußrückens. (1 M., 1 W.) Exstirpation der Sehnenscheiden und Auskratzen.

Ulcus cruris.

1102—1117. *Ulcus cruris et pedis*. 16 F. (11 M., 5 W.) 5mal links, 9mal rechts, 2mal beiderseitig. Ätiologie: Varices 9mal, Traumen 6mal, Tuberkulose 1mal. 1 Fall wurde gebessert, die übrigen geheilt. In 1 Falle von zirkulärem, äußerst übelriechendem Geschwüre wurde bei allgemeinem Hydrops die Amputation des Oberschenkels vorgenommen; 1mal das Geschwür mittels Thiersch'scher Transplantation gedeckt; 1mal die Zirkumzision des Geschwüres ausgeführt, 1mal ein Stumpf der großen Zehe exartikuliert, 1 mal die Leistendrüsen exstirpiert.

Operationstabelle 1905.

1188 operative Eingriffe mit 923 Narkosen, und zwar 860 Äther-, 35 Chloroform- und 28 Äther-Chloroformnarkosen. Die übrigen operativen Eingriffe wurden mittels Lokalanästhesie (Schleich, Oberst, Äthylechlorid) oder ohne Anästhesie ausgeführt.

A r t der Operation	K r a n k h e i t	Geheilt	Gebessert	Gestorben	Summe
Amputatio — digitorum — humeri — pedis (Chopart) — cruris — femoris Pirogoff Gritti	Zermalmungsbruch, Panaritium Vulnus scissum, Congelatio . . . Vulnus sclopetarium Zermalmungsbruch, Caries . . . Caries, Fractura complicata . . . Caries, Fungus, Conquassatio, Osteomyelitis, Elephantiasis, Gangraena Caries, Fractura commin. Fractura complicata	{ 5 1 2 3 8 2 1	— — — — — — —	— — — — 2 — 1	{ 5 1 2 3 10 2 2
		22	—	3	25
Enucleatio					
— digitorum	Polydactylia, Vulnus sclopetarium, Caries, Gangraena, Conquassatio, Ankylosis, Phlegmone, Necrosis, Panaritium . .	{ 37	—	—	37
— humeri	Fractura complicata brachii . .	{ 1	—	—	1
		38	—	—	38
Resectio					
— antibrachii	Fractura complicata	{ 1	—	—	1
— cubiti	Luxatio obsol.	1	—	—	1
— humeri	Caries	1	—	—	1
— metatarsi	Caries, Osteomyelitis	1	1	—	2
— tarsi	Caries, Pes equinovarus	6	—	—	6
— genus	Fungus, Contractura	{ 12	—	—	12
— femoris	Pseudarthrosis	1	—	—	1
— coxae	Coxitis	2	—	1	3
— scapulae	Caries	2	—	—	2
— proc. alveolaris	Sarcoma	1	—	—	1
— maxillae	Carcinoma, Sarcoma	{ 2	—	—	2
		30	1	1	32

Art der Operation	K r a n k h e i t	Geheilt	Gebessert	Gestorben	Summe
Trepanatio					
— Schädeldach	Empyema sinus front., Necrosis	3	—	—	3
— processus mastoid.	Mastoiditis, Caries	10	—	—	10
Necrotomia	Osteomyelitis	6	2	—	8
Tracheotomia	Diphtheria laryngis, Fractura laryngis	7	—	1	8
Tonsillotomia	Hypertrophia tonsillarum	7	—	—	7
Strumectomia	Struma	21	—	—	21
Myotomia	Caput obstipum	1	—	—	1
Thoracocentesis	Pleuritis	2	—	—	2
Resectio costarum	Empyema, Abscessus subphrenicus, Caries	8	2	1	11
Amputatio mammae	Carcinoma	5	—	—	5
Radikaloperation nach Bassini	Hernia inguinalis libera	81	—	—	81
nach Bassini-Polya	Hernia inguinalis libera	9	—	—	9
Radikaloperation	Hernia epigastrica, umbilicalis, cruralis, abdominalis in cicatrice .	7	—	—	7
Herniotomia, Bassini sequens	Hernia inguinalis incarc., Testis incarc.	7	—	1	8
Herniotomia	Hernia cruralis, inguinalis incarc.	5	—	2	7
Herniotomia, Radikaloperation	Hernia cruralis incarcerata . . .	3	—	—	3
		112	—	3	115
Operation sec. Maydl-Borelius	Ectopia vesicae	1	—	—	1
Sectio alta	Lithiasis	1	—	—	1
Castratio	Tumor testis, Haematoma, Tuberculosis, Orchitis luet.	4	—	—	4
Urethrotomia externa	Ruptura urethrae, Strictura . . .	2	—	—	2
Punctio	Hydrocele	4	—	—	4
Radikaloperation	Hydrocele	13	—	—	13
Incisio dorsalis	Phimosis	7	—	—	7
Circumcisio	Phimosis, Carcinoma	11	—	—	11
Operation bei	Condylomata acuminata	3	—	—	3
Operation bei	Paraphimosis	2	—	—	2
Punctio abdominis	Ascites	3	1	—	4

A r t der Operation	K r a n k h e i t	Geheilt	Gebessert	Gestorben	Summe
Laparotomia	Cystis mesenterii, Corpus alienum (Nähnadel), Ileus	2	—	1	3
— explorativa	Ascites, Tuberculosis serosar., Carcinoma ventriculi, Hysterie .	1	7	4	12
— Adnexectomia	Zysten, Salpingitis, Pyosalpinx, Carcinoma, Sarcoma ovarii, Graviditas extrauterina, Pyovarium, Uterus myomatosus, Haematosalpinx	34	1	4	39
— Amputatio uteri	Myomata	7	—	2	9
— Exstirpatio uteri totalis	Carcinoma	1	—	—	1
— Ventrofixatio	Retroflexio uteri, Prolapsus uteri	9	—	—	9
— Cholecystectomy	Cholelithiasis	2	—	—	2
— Resectio omenti	Tumor omenti	1	—	—	1
— Resectio ventriculi	Ulcus ventriculi, Carcinoma . .	2	—	1	3
— Gastroenterostomia	Carcinoma ventriculi, Dilatatio ventriculi	1	2	2	5
— Enteroanastomosis	Tumor ileocecalis	—	1	—	1
— Resectio process. vermiformis	Perityphlitis, Appendicitis chronica	18	—	1	19
— Resectio coeci	Tumor perityphliticus, Intussusceptio	1	—	1	2
— Colostomia	Carcinoma recti	—	2	2	4
		79	13	18	110
Op.nach Alexander Adams	Retroflexio, Retroversio uteri .	29	—	—	29
Vaginale Adnexectomia	Graviditas extrauterina	1	—	—	1
Vaginale Total-exstirpation	Metritis chronica, Myoma, Carcinoma	6	—	—	6
Abrasio mucosae uteri	Endometritis, Metrorrhagien . .	111	—	—	111
Manuelle Ausräumung	Abortus	15	—	—	15
Abortus artificialis	Cholelithiasis, Tuberculosis pulmonum, Nephritis, Kyphoscoliosis, Hämaturie	6	—	—	6

A r t der Operation	K r a n k h e i t	Geheilt	Gebessert	Gestorben	Summe
Discissio	Angustitas orificii uteri	7	—	—	7
Schröder-Emmet	Erosio, Ruptura cervicis	14	—	—	14
Kolporrhaphia	Prolapsus vaginae	6	—	—	6
Perineoplastik	Ruptura perinei	28	—	—	28
Wendung	Querlage, Placenta praevia	3	—	—	3
Forceps	Angustitas pelvis, Wehenschwäche	5	—	—	5
 Sectio caesarea	Angustitas pelvis, Eklampsie, Hy- dramnion (Fehlidiagnose)	4	—	1	5
Kraniotomie	Angustitas pelvis, Eklampsie, Nabelschnurvorfal	5	—	1	6
Embryotomie	Verschleppte Querlage	1	—	—	1
Partuspraematurus	Nephritis, Metrorrhagien	2	—	—	2
Repositio	Retroflexio uteri gravidi	1	—	—	1
Amputatio recti	Carcinoma	1	—	—	1
Operation bei	Fissura ani, Fistula ani	8	—	—	8
	Fistula vesico-vaginalis	—	3	—	3
Extirpatio neoplas-	Hämorrhoiden	11	—	—	11
matum	Atheroma	7	—	—	7
	Angioma	5	—	—	5
	Zysten	4	—	—	4
	Lipoma	5	—	—	5
	Lymphomata	87	—	—	87
	Osteochondroma	1	—	—	1
	Polypen	10	—	—	10
	Neuroma	1	—	—	1
	Adenofibroma	4	—	—	4
	Epithelioma, Carcinoma	9	—	—	9
	Papilloma	2	—	—	2
	Sarcoma	4	—	—	4
	Molluscum pendul	1	—	—	1
	Chondrofibroma	1	—	—	1
	Myoma	1	—	—	1
	Epulis	2	—	—	2
Plastische		144	—	—	144
Operationen					
— Lippenplastik	Hasenscharten, Narben	6	—	1	7
— Lappenplastik	Cicatrices manus	1	—	—	1
— Transplantation	Ulcus traumat. pedis, Granulierende				
nach Thiersch	Wunde	4	—	—	4
Repositio	Luxatio cubiti, humeri, femoris	4	—	1	5
Tenotomia	Pes equinovarus	5	—	—	5

Art der Operation	K r a n k h e i t	Geheilt	Gebessert	Gestorben	Summe
Osteotomia	Fractura femoris male sanata, Genu valgum	1	1	—	2
Redressement	Ankylosis manus, Fractura antibrach. male san.	2	—	—	2
Incisiones	Furunkel, Phlegmonen, Abszesse, Fisteln, Perityphlitis, Lymphadenitis, Panaritium, Mastitis, Periostitis, Periproctitis, Parametritis, Gonitis, Vulnus sclopetarium, Angina phlegmonosa Parotitis etc.	144	7	8	159
Excochleatio bei	Lupus, Caries, Carcinoma, Fungus, Osteomyelitis, Gumma, Fisteln, Actinomycosis	22	20	2	44
Nerven- u. Sehnen- naht	Schnittwunden, Ruptura musc. bicip.	8	—	—	8
Knochennaht	Vulnus sclopetarium, Fractura mandibulae, maxillae . . .	3	—	—	3
Extraktion von Fremdkörpern	Nadeln, Kugel, Eisensplitter . .	13	—	—	13
Augenoperationen					
— Iridectomia	Vulnus lac. contus.	1	—	—	1
— Staroperation	Cataracta senilis	2	—	—	2
— Paracentesis	Hypopyonkeratitis	2	—	—	2
— Enucleatio bulbi	Atrophia, Ruptura bulbi . . .	3	—	—	3
— Lidplastik	Ectropium	1	—	—	1
— Evisceratio bulbi	Staphyloma	1	—	—	1
— Abtragung	Prolapsus iridis	1	—	—	1
— Tenotomia	Strabismus	1	—	—	1
— Extractio lentis	Luxatio	1	—	—	1
		13	—	—	13
Sonstige Operationen					
Excisio	Chalazeon, Verrucae, Cicatrix, Bursitis, Naevus, Ulcus rodens	9	—	—	9
Suturae	Weichteilwunden	13	—	1	14
Operation bei	Unguis incarnatus, Onychia . .	14	—	—	14
Gefäßligaturen	Vulnus scissum, punctum, Aneurysma art. rad.	4	—	—	4

A r t der Operation	K r a n k h e i t	Geheilt	Ge bessert	Gestorben	Summe
— Art. et ven. brachial.	Vulnus sclopetarium	1	—	—	1
Atmokaussis	Metrorrhagien	1	—	—	1
Cauterisatio	Lupus, Haemangioma, Pustula maligna	5	—	—	5
Neurectomia	Nerv. trigem. III.	1	—	—	1
Resectio Ganglii Gasseri	Neuralgia nervi trigemini . .	1	—	—	1
Resectio plex. pampinif.	Varicocele	4	—	—	4
Punctio	Abscessus frigidus, Gonitis . .	3	1	—	4
Circumcisio	Ulcus cruris	1	—	—	1
Operation bei Streckung	Prolapsus recti	1	—	—	1
	Fungus genus	—	1	—	1
	Summe . .	1093	53	42	1188



Biblioteka Śląska

C 003089

II

M

130