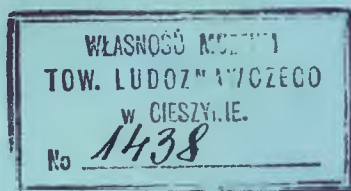


# JAHRESBERICHT

1908

DES

## SCHLESISCHEN KRANKENHAUSES IN TESCHEN.



TESCHEN.

K. U. K. HOFBUCHDRUCKEREI KARL PROCHASKA  
1909.

SELBSTVERLAG DES SCHLES. KRANKENHAUSES.



JAHRESBERICHT

1908

BEREICH DER KONTROLLE

IN DER



C003089T



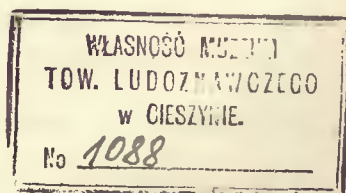
# JAHRESBERICHT

## 1908 .

DES

### SCHLESISCHEN KRANKENHAUSES

### IN TESCHEN.



**TESCHEN.**  
K. U. K. HOFBUCHDRUCKEREI KARL PROCHASKA  
1909.  
SELBSTVERLAG DES SCHLES. KRANKENHAUSES.

Das Schlesische Krankenhaus in Teschen, gegründet im Jahre 1892 vom hochw. Herrn Superintendenten Dr. Theodor Haase, seit 1903 schlesische Landesanstalt, hat einen Belagraum für 160 Kranke und weist im Jahre 1908 folgende Krankenbewegung auf:

Vom Jahre 1907 sind verblieben 89 männliche, 66 weibliche, zusammen 155 Kranke.

Im Laufe des Jahres 1908 wurden aufgenommen 1400 männliche, 1014 weibliche, zusammen 2414 Kranke (1907: 2328); somit standen im Jahre 1908 2569 Kranke in der Heilpflege (1907: 2493). Mit Ende Dezember 1908 verblieben 116 männliche, 58 weibliche, zusammen 174 Kranke in Behandlung.

Abgang: Geheilt entlassen wurden 1010 männliche, 773 weibliche zusammen 1783 Kranke (1907: 1762); gebessert entlassen 198 männliche, 161 weibliche, zusammen 359 Kranke (1907: 344); ungeheilt entlassen 45 männliche, 25 weibliche, zusammen 70 Kranke (1907: 50); gestorben sind 120 männliche, 63 weibliche, zusammen 183 (1907: 182).

Von den in Abgang gekommenen Kranken wurden 92·4% entlassen, gestorben sind 7·6% (1907: 7·8%).

Im Durchschnitt entfallen auf einen Monat 199 Entlassungen mit 15 Todesfällen. Die größte Zahl der Entlassungen (246) kam vor im Monat Mai, die geringste (153) im Monat November. Die meisten Sterbefälle (26) ereigneten sich im Monat April, die wenigsten (8) im Monat November.

Die größte Zahl der Kranken (234) wurde im Monat Mai, die geringste (157) im Monat Dezember aufgenommen. Im Durchschnitt entfallen auf einen Monat 201 Aufnahmen.

Der höchste Krankenstand (205) ist am 4. Februar, der niedrigste (149) am 2. und 4. August zu verzeichnen.

Die Zahl der Verpflegstage betrug 64626 (1907: 64140); durchschnittliche Verpflegungsdauer für einen Kranken 25·15 Tage (1907: 25·73). Der durchschnittliche Krankenstand betrug 177 Kranke.

Von den 2569 Kranken wurden gepflegt:

43	nach der	I. Klasse	(12 K)	mit	710	Verpflegstagen
275	"	"	II.	"	(7 K)	" 5010
2251	"	"	III.	"	(2·30 K)	" 58906

Die größere Hälfte der Patienten waren selbstzahlend beziehungsweise für Rechnung der Krankenkassen und Bruderladen (112313 K 45 h), während für die kleinere Hälfte die Landesfonds aufzukommen hatten.



Die Tagesaufnahme war am höchsten (18) am 2. März, am niedrigsten (0) am 19. April und 25. Dezember; die höchste Tagesentlassung (20) am 1. März, die niedrigste (0) am 2. September, 19. November und 25. Dezember.

Die Summe aller reellen Ausgaben nach Abzug der auf die Krankenhausbauschuld gezahlten Kapitalstilgung und Verzinsung von 15589 K betrug 215014 K 17 h. Die Kosten für den Kopf stellen sich demnach auf 83 K 70 h; die Kosten pro Kopf und Tag auf 3 K 33 h.

Von den 2414 aufgenommenen Kranken waren zuständig nach: Schlesien 1556, Mähren 176, Galizien 145, Böhmen 38, Niederösterreich 14, Oberösterreich 1, Steiermark 1, Kärnten 2, Tirol 2, Ungarn 443, Kroatien 2, Deutschland 23, Rußland 5, Schweiz 2, Frankreich 2 und Italien 2.

Personalstand: Direktor und Primararzt: Dr. Hermann Hinterstoisser; Oberarzt: Dr. Karl Schmid; Sekundärärzte I. Klasse: Dr. Franz Groër, Dr. Rudolf Bukowski, Dr. Johann Karl Reinhardt, Dr. Arnold Krasser (seit 1. August); Sekundärarzt II. Klasse: Dr. Rudolf Mrazek (bis 1. Juni). Verwalter: Josef Urbanek. Official: Karl Drost; Assistent: Ludwig Hampel; 3 Manipulanten; 21 Schwestern (Diakonissen) aus dem Schlesischen Evangelischen Schwesternhause in Bielitz; 2 Lehrschwestern vom Roten Kreuz (Isabellenhaus in Troppau).

Die pathologisch-anatomischen und histologischen Untersuchungen führte in lebenswürdiger Weise Herr Universitätsprofessor Dr. Heinrich Albrecht-Wien aus und wird ihm hiefür an dieser Stelle der geziemende Dank gesagt.

\* \* \*

Im Frühjahr 1909 wurde mit dem Baue des Kinderspitals begonnen. Der Bau wird nach den Plänen des schles. Landesbauamtes in Troppau (Oberbaurat Adolf Müller) vom Baumeister Ludwig Kametz in Teschen ausgeführt und ist bereits im Rohbaue fertiggestellt. Die Installationsarbeiten und die innere Einrichtung werden in der ersten Hälfte des Jahres 1910 durchgeführt werden, so daß der Kinderpavillon für 50 Betten voraussichtlich im Laufe des Sommers 1910 dem Betriebe übergeben werden dürfte. Die Baukosten des neuen Kinderspitals samt der inneren Einrichtung werden sich auf 260.000 K belaufen. Ein Teil der Baukosten wurde von dem seit dem Jahre 1904 bestehenden Kinderspitals-Baukomitee, an dessen Spitze die Hochgeborene Frau Gabriele Gräfin Thun-Larisch steht, durch private Sammlungen und wohlthätige Spenden (über 1000 an der Zahl) aufgebracht. Die Höhe dieses Baufonds beträgt gegenwärtig 137.396 K 06 h, welcher Betrag teils in Wertpapieren, teils in der Teschner Sparkasse nutzbringend angelegt ist. Nach dem

Beschlusse des hohen schles. Landtages (64. Sitzung) vom 30. Oktober 1908 wird das Land Schlesien für die noch fehlenden Bankkosten aufgenommen.

\* \* \*

Im Berichtsjahre wurden 1489 (1907: 1414) Operationen ausgeführt. Die Zahl der Narkosen beträgt 1033 (1907: 1007), und zwar wurden 938 (1907: 901) Äther-, 52 (1907: 31) Chloroform-, 43 (1907: 75) gemischte Äther-Chloroformnarkosen, 34mal Ätherrausch vorgenommen. Die übrigen 456 Operationen wurden in lokaler und Lumbalanästhesie ausgeführt.

Üble Zufälle bei der Äthernarkose: heftige Exzitation 9mal, Erbrechen 8mal, andauerndes Muskelzittern 3mal, Salivation 2mal, Hustenreiz 1mal, fäkulenten Erbrechen, schlechte Atmung und Zyanose 1mal bei innerer Einklemmung.

Dauer der Narkosen: 832 bis zu 1 Stunde, 174 über 1, 25 über 2, 2 über 3 Stunden.

Menge des Ätherverbrauches: bei 426 Narkosen bis 100, bei 384 bis 200, bei 131 bis 300, bei 30 bis 400, bei 9 bis 500, bei 1 über 500  $cm^3$ .

Menge des Chloroformverbrauches bei reiner Chloroformnarkose: 41mal bis 30, 10mal bis 50, 1mal bis 60  $cm^3$ . Die Dauer bei denselben 46mal bis zu 1 Stunde, 5mal über 1 Stunde, 1mal 2 Stunden 20 Minuten (45  $cm^3$ ).

Bei gemischter Narkose wurden 1mal 85  $cm^3$  Chloroform in  $2\frac{1}{4}$  Stunden, 1mal 70, 1mal 52, 2mal 50, 38mal unter 50  $cm^3$  verbraucht. Die Dauer betrug dabei 2mal über 1 Stunde.

Teschen, im Dezember 1909.

**Dr. Hermann Hinterstoisser,**

Direktor und Primararzt,  
k. k. Obersanitätsrat.

## Dr. Theodor Haase †.

In der Nacht auf den 27. März 1909 ist in Teschen der mähr.-schles. Superintendent Dr. Theodor Haase, Mitglied des österreichischen Herrenhauses, in seinem 75. Lebensjahre gestorben. Auf dem Gebiete der öffentlichen Gesundheitspflege und Humanität hat Theodor Haase bahnbrechend in Österreichisch-Schlesien gewirkt. Zunächst hat er durch die Gründung des Krankenhauses in Teschen seinem Namen ein dauerndes Denkmal gesetzt. Mit unermüdlicher Tatkraft brachte er durch persönliche Sammlungen innerhalb weniger Jahre die Summe von einer halben Million Gulden für den Bau dieser Anstalt auf. Seit dem Jahre 1892 ist dieses Krankenhaus im Betrieb und ist ein Segen für Ostschlesien und die benachbarten Grenzgebiete geworden. Zu gleicher Zeit begründete er nach dem Muster des Sophienhauses in Weimar das Schlesische Evangelische Diakonissenhaus, welches das Teschner Krankenhaus und das Kaiser Franz Josef-Spital in Bielitz mit ausgebildeten Pflegerinnen versorgt und ein verdienstvolles Wirken in der öffentlichen und privaten Krankenpflege entfaltet. Ratschläge, Anregungen und Förderung seiner Ideen holte sich Haase bei den ihm enge befreundeten Professoren Theodor Billroth und Rudolf Chrobak. Auch die Erbauung des neuen Schlesischen Krankenhauses in Troppau fand in Theodor Haase einen verständnisvollen Förderer und die rasche Durchführung dieses groß angelegten Werkes ist namentlich seiner Initiative im Schlesischen Landtage zu danken. Sein Andenken wird fortleben und sein Name mit goldenen Buchstaben geschrieben bleiben in der Geschichte des Landes<sup>1</sup> Schlesien.

Eine ausführliche Lebensbeschreibung wird im nächsten Jahresberichte folgen.

Schon zu Lebzeiten Haases faßte der schlesische Landtag in seiner 54. Sitzung vom 14. Oktober 1908 über Antrag des Landtagsabgeordneten G. Josephy folgenden Beschluß:\*)

„Anläßlich der im Schlesischen Krankenhause in Teschen zur Ausführung kommenden Bauausführungen ist an geeigneter Stelle ein Denkmal für den hochverdienten Schöpfer des Krankenhauses, Superintendenten Dr. Theodor Haase, zu errichten, das zugleich ein dauerndes Zeichen des Dankes und der Verehrung bilden soll, die das Land Schlesien seinen hohen Verdiensten um dasselbe schuldet.“

\*) Verh. d. Schl. Landtages, S. 1087.



Der Schwerkranke hatte damals folgende Dankesworte an den Landtag gerichtet:\*)

„Hohes Landtags-Präsidium! Die Nachricht von dem Beschlusse des hohen Landtages, mir in dem von mir mit Hilfe vieler Menschenfreunde nah und fern gegründeten Schlesischen Krankenhause in Teschen ein Denkmal zu errichten, hat mich mit tiefer, freudiger Rührung erfüllt. Ich bin mir wohl bewußt, daß ich eine solche hohe Auszeichnung nicht verdient habe. Meinem lieben Heimatlande und meinen Mitmenschen allzeit nach meinen schwachen Kräften zu dienen, war ja meine heilige Pflicht, und daß meine Arbeit Dank Gottes Gnade nicht ganz vergeblich geblieben ist, kann ich mir nicht als Verdienst anrechnen. Doch macht mich, da es nun Abend für mich geworden ist und Alter und Krankheit meine Kraft gebrochen haben, der Gedanke sehr glücklich, daß ich nicht ganz umsonst gelebt habe und daß mein redlicher guter Wille seitens des hohen Landtages in so überaus gütiger Weise anerkannt wird. In diesem Sinne erlaube ich mir das hohe Präsidium ergebenst zu bitten, den Ausdruck meiner innigsten, unauslöschlichen Dankbarkeit für die mir erwiesene hohe Ehre und einzigartige Auszeichnung gütigst entgegennehmen und zur Kenntnis des hohen Landtages bringen zu wollen. Gott segne unser teures Schlesien!

In aufrichtigster Hochverehrung und treuer Dankbarkeit eines hohen  
Präsidiums  
ergebenster

Dr. Theodor Haase m. p.“

Teschen, 20. Oktober 1908.

Leider sollte er die Aufstellung des Denkmals nicht mehr erleben.

Die Ausführung des Denkmals wurde dem akademischen Bildhauer Johannes Raschka, einem gebürtigen Schlesier, übergeben.

---

\* Verh. d. Schl. Landtages v. 21. Okt. 1908, S. 1130.

# Verzeichnis der Krankheitsformen

der im Jahre 1908 in Abgang gekommenen Kranken. (Amtlicher Sanitätsbericht.)

	Zahl der		Zusammen		Zahl der		Zusammen
	Entlassenen	Gestorbenen			Entlassenen	Gestorbenen	
<b>I. Allgemeine und mehrsitzige Krankheiten, Blutkrankheiten:</b>				<b>XI. Krankheiten der Zirkulationsorgane</b>			
Marasmus senilis . . . .	1	1	2	Herzkrankheiten . . . .	29	13	42
Chlorosis . . . . .	2	—	2	sonstige . . . . .	15	2	17
Anaemia . . . . .	5	1	6	<b>XII. Krankheiten der Digestionsorgane und der adnexen Organe</b>			
Rheumatismus acut. et chronic. . . . .	32	—	32	Angina tonsillaris . . . .	2	—	2
Arthritis . . . . .	3	—	3	Catarrhus ventriculi acut. et chronic. . . . .	46	1	47
Scorbutus . . . . .	1	—	1	Catarrhus intestinorum acut. et chronic. . . . .	12	—	12
Typhus entericus . . . .	48	9	57	Peritonitis . . . . .	3	6	9
Febris intermittens . . .	3	—	3	Icterus . . . . .	9	—	9
Diphtheritis et Croup . .	9	5	14	sonstige . . . . .	263	11	274
sonstige . . . . .	19	12	31	<b>XIII. Krankheiten d. Harnorgane</b>			
<b>II. Scrophulosis und Tuberculosis</b>				Morbus Brighthii . . . .	18	4	22
Scrophulosis . . . . .	4	—	4	sonstige . . . . .	43	4	47
Tuberculosis . . . . .	49	32	81	<b>XIV. Krankheiten d. Sexualorgane</b>			
<b>III. Neubildungen</b>				der männl. Sexualorgane	20	—	20
Carcinoma . . . . .	72	24	96	der weibl. Sexualorgane	297	7	304
sonstige . . . . .	109	4	113	<b>XV. Venerische und syphilitische Krankheiten</b>	132	1	133
<b>IV. Parasiten</b>	1	—	1	<b>XVI. Krankheiten der Haut</b>			
<b>V. Verletzungen</b>	246	16	262	Variola . . . . .	2	—	2
<b>VI. Vergiftungen</b>				Scarlatina . . . . .	29	5	34
Alcoholismus chronicus .	3	1	4	Morbilli . . . . .	1	—	1
sonstige . . . . .	4	—	4	Erysipelas et Dermatitis	9	1	10
<b>VII. Erkrankungen des Nervensystems</b>				Psoriasis . . . . .	7	—	7
Krankheiten des Gehirns und seiner Häute . . . .	7	8	15	Eczema . . . . .	16	—	16
Neuralgiae . . . . .	9	—	9	Excoriationes e pediculis et spurcitie . . . .	1	—	1
Paralysis . . . . .	19	—	19	Ulcera . . . . .	13	—	13
Geistesstörungen . . . .	7	—	7	Scabies . . . . .	7	—	7
sonstige . . . . .	44	2	46	Inflammati. text. cellul.	43	—	43
<b>VIII. Krankheiten d. Auges</b>	57	—	57	Abscessus . . . . .	39	—	39
<b>IX. Krankheiten des Ohres</b>	9	—	9	sonstige . . . . .	45	—	45
<b>X. Krankheiten der Atmungsorgane</b>				<b>XVII. Krankh. d. Knochen</b>	71	1	72
Catarrhus laryngis acut. et chronic. Laryngitis	1	—	1	<b>XVIII. Krankheiten der Gelenke</b>	71	—	71
Catarrhus bronch. acut. et chronic. Bronchitis	42	—	42	<b>XIX. Krankheiten der Muskeln, der Sehnen, der Schleimbeutel</b>	12	—	12
Pneumonia . . . . .	17	9	26	<b>XX. Mißbildungen, Verwachsungen und angeborene Trennungen</b>	13	—	13
Emphysema pulmonum . .	4	—	4	<b>XXI. Ohne best. Diagnose</b>	68	—	68
Haemoptoe . . . . .	6	—	6				
Pleuritis . . . . .	26	3	29				
sonstige . . . . .	17	—	17				
				Summe des Abganges . .	2212	183	2395

# Jahresbericht der chirurgischen Abteilung.

## I.

### Kopf und Gesicht.

#### Verletzungen.

1—17. *Fracturae*. 17 F. (15 M., 2 W.), 9 geheilt, 2 gebessert, 6 gestorben. *Fractura cranii* 5 (†), *baseos cranii* 1, *oss. frontis* 3, *ossis parietal.* 1 (†), *oss. zygomat.* 1, *maxillae* 1, *mandibulae* 4. — 4 Trepanationen (2 †). — Todesursache waren teils die schweren Verletzungen des Gehirns, teils Meningitis.

*Fractura complicata ossis frontis*. G. K., 24 J., Häuslerssohn, augen. 14. Jänner 1908. Wurde am 13. Jänner durch den Hufschlag eines Pferdes verletzt. Seit dem Unfall bewußtlos: schlägt bei der Aufnahme wild um sich. Komplizierter Splitterbruch des Stirnbeines mit Zertrümmerung des Stirnhirns. In der Gegend des rechten Augenbrauenbogens eine etwa 3 cm lange Wunde, aus der sich Blutgerinnsel und zertrümmerte Hirnpartikel entleeren. Erweiterung der Wunde entlang dem Augenbrauenbogen. Extraktion mehrerer abgesprengter Knochenstücke, die bis 6 cm tief im Stirnhirn stecken. Durch das Pressen des Kranken werden große Koagula herausgedrückt. Das Hirn ist in weiter Ausdehnung zertrümmert. Die Fraktur scheint sich an der Basis bis in die mittlere Schädelgrube zu erstrecken. Die rechte Pupille maximal dilatiert, Kornealreflex fehlt völlig. Puls 48. Inkontinenz, Unruhe, Delirien durch 8—10 Tage. In der 3. Woche beginnt Patient sich über seine Umgebung zu orientieren. Im Verlaufe entwickelt sich ein fast hühnereigroßer Hirnprolaps. Die ödematöse Bindehaut drängt sich zwischen den Lidern vor. Keratitis suppur. Der Bulbus wird weich und schmerzhaft. 4. Februar Enucleatio bulbi. Spaltung eines Abszesses gegen die Schläfe und eines, der sich ins Oberlid erstreckt. Weiterhin glatter Verlauf. Der Prolaps bildet sich allmählich zurück. Bildung normaler Granulationen. Vollständige Überhäutung. Vom 19. Februar ab außer Bett. Geheilt entlassen am 17. März. Osteoplastische Deckung für später in Aussicht genommen.

18—41. *Vulnus lacero-contus., scissum et caesum* der verschiedenen Gesichts- und Schädelgegenden. 24 F. (17 M., 7 W.), 21 geheilt, 2 gebessert, 1 gestorben (in septischem Zustand 10 Tage nach der Verletzung eingeliefert.)

42—44. *Vulnus sclopetarium capitis*. 3 F. (3 M.), 2 geheilt, 1 gestorben (Pneumonie).

45. *Haematoma cranii* durch Sturz von einer Bank. 1 M. Inzision. Heilung.



## Neubildungen.

46—62. Gutartige N. 17 F. (11 M., 6 W.), geheilt. 4 M. Atheromata capitis et faciei; 1 W. Cystis dermoid. reg. orbit., 2 (1 M., 1 W.) Angiomata capitis et linguae (Exstirpation); 6 (5 M., 1 W.) Nasenpolypen. 1 W. Ohrpolypen (Abtragung mit dem Schlingenschnürer und Galvanokauter). 1 W. Gumma cranii (Trepanation). Der morsche Knochen wird beseitigt. Evident des Gumma. Heilung durch Granulation. 2 (1 M., 1 W.) Epulis (Exzision).

Bösartige N. 13 F. (6 M., 7 W.), 12 geheilt, 1 gestorben.

63—68. *Epithelioma faciei, nasi*, 6 (1 M., 5 W.), einmal Abtragung und Verschorfung mit dem Paguelin, sonst Exzision und Lappenplastik aus der Stirn.

69—70. *Carcinoma labii inf.* 2 M. Exzision und Exstirpation der Halslymphdrüsen und der submaxillären Speicheldrüsen. Ein Patient starb 12 Tage nach der Operation an Pneumonie.

71. *Carcinoma linguae.* 1 M. Keilexzision aus der Zunge und Exstirpation der Halslymphdrüsen. Heilung. Nach 5 Monaten mit Rezidiv der Halsdrüsen wieder aufgenommen. Exstirpation und Ätzung mit Aceton.

72. *Carcinoma parotidis.* 1 W. Exstirpation.

73. *Myxo-chondro-endothelioma parotidis.* 1 W. Exstirpation einer apfelgroßen, harten Geschwulst der linken Parotis.

74. *Sarcoma capitis.* 1 M.

V. D., 18 J., Grundbesitzerssohn. Die rechte Schläfengegend und die Gegend oberhalb und vor der Ohrmuschel ist von einem fast kegelförmigen faustgroßen Tumor eingenommen, den eine sehr verdünnte, auf der Höhe exulzerierte Haut bedeckt. Große weiche Drüsen in Paketform hinter dem Unterkieferwinkel vor und hinter dem Sternocleidomastoideus und von diesem bedeckt nach abwärts ziehend. Multiple, erbsengroße und größere blau durchscheinende Knötchen an mehreren Stellen der Rumpfhaut und der Arme. Diagnose: Sarcoma. 7. Februar 1908. Operation in Äthernarkose. Der Tumor läßt sich von seiner Umgebung verhältnismäßig leicht abschälen. Er ist bereits in die Schläfenmuskulatur, aber nicht tiefer eingewachsen. Melanosarkom. Die Ohrmuschel bleibt erhalten. Schwierige Exstirpation des zu einem sarkomatösen Tumor gleicher Art umgewandelten Halsdrüsenpaketes. Naht und Drainage im unteren Mundwinkel und durch eine Drainöffnung nach hinten.

Der große Hautdefekt der Schläfengegend wird durch einen Lappen der behaarten Kopfhaut, Stiel hinter dem oberen Anteil der Ohrmuschel, gedeckt. Drainage dieser Wundfläche durch eine Drainöffnung vor dem Ohre. Deckung des übrigen Hautdefektes nach Thiersch. Intravenöse Kochsalzinjektion. Heilung sämtlicher Wunden p. p. Pat. erholt sich und nimmt auch an Körpergewicht etwas zu. Am 23. Tage p. op. geheilt entlassen.

75. *Sarcoma baseos cranii.\**)

Alois Sk., 11jähriger Häuslerssohn aus Klubina in Ungarn. Aufg. am 4. Jänner 1908.

\*) Ausführlich veröffentlicht von Dr. J. C. Reinhardt im Zentralblatt für Chirurgie, 1908, Nr. 19.

Anamnestisch ist von den wenig intelligenten Angehörigen des Knaben, dessen Intelligenz auch merklich herabgesetzt erscheint, nur zu erfahren, daß es ihnen seit einigen Monaten auffiel, daß der Knabe durch die Nase nicht atmen könne, sondern immer mit offenem Munde atme. Schwerere Symptome, Blutungen und Kopfschmerzen, seien angeblich erst kurz vor Weihnachten aufgetreten.

Befund: Herabgekommener, elend aussehender, blasser Knabe. Körpergewicht 29 kg. Temperatur zeitweilig erhöht (abends bis 38·4). Reine Mundatmung. Der Nasenrachenraum ist von einem fast unbeweglichen derben graurötlichen, bei der Untersuchung leicht blutenden Geschwulst erfüllt, die den weichen Gaumen stark nach dem Munde vorwölbt und hinter dem Zäpfchen sichtbar wird. Vergrößerte Halsdrüsen sind nicht nachweisbar.

13. Jänner 1908. Temporäre Aufklappung beider Oberkiefer nach Kocher und Exstirpation des Tumors in Äthernarkose, eingeleitet mit der Juillardschen Maske und fortgesetzt mit dem Salzerschen Pfeifenrohransatz bei Schräglagerung des Pat. mit erhöhtem Kopfe, so daß der Pharynx den tiefsten Punkt einnimmt.

Die Operation wurde genau nach den Angaben Kochers durchgeführt, nur von der vollständigen Spaltung des weichen Gaumens wurde abgesehen, so daß die Kontinuität des Zäpfchens erhalten blieb.

Wider Erwarten war die Voroperation durchaus wenig blutig. Die Blutung ließ sich durch einfache Jodoformgazetamponade in den einzelnen Phasen der Operation leicht stillen und stand, als die beiden Oberkieferhälften mit Langenbeckschen Knochenhaken kräftig auseinander gezogen wurden, fast völlig.

Der Tumor, welcher breit der Schädelbasis aufsaß und sich mit einem Zapfen weit nach der Fossa infratemporalis zu erstreckte, war nach Abtragen der Muscheln und Abschieben des Vomer nun gut zu übersehen, wurde mit einer Muzeuxschen Zange hervorgezogen und gründlich abgetragen. Die Blutung war hierbei ziemlich stark, stand aber nach Tamponade mit adrenalingetränkter Gaze bis auf einen größeren spritzenden Ast der Art. maxillaris interna, der bei der Abtragung des linken Zapfens der Geschwulst verletzt wurde. Dieser konnte gestaut und ligiert werden. Sodann konnte ohne Behinderung durch Blutung das Geschwulstbett nach Resten der Geschwulst besichtigt werden.

Auch bei diesem blutigen Akte der Operation konnte dank der gewählten Kocherschen Schräglagerung des Pat. jede Aspiration von Blut leicht durch abdämmende Jodoformgazestreifen und häufiges Austupfen des Rachenraumes vermieden werden.

Die Wundflächen des Geschwulstbettes wurden mit zwei Jodoformgazestreifen, die durch die Nasenlöcher herausgeleitet wurden, tamponiert; sodann wurden die in ihre natürliche Lage zurückgebrachten beiden Oberkieferhälften durch eine Silberdrahtnaht aneinander fixiert und die Naht des Gaumens und der Oberlippe ausgeführt.

Der Wundverlauf war ein ungestörter. Nur an der Grenze des harten und weichen Gaumens schnitt eine Naht durch und es entstand ein kleiner Defekt, der durch eine spätere Naht geschlossen werden soll.

Am 4. Tage wurde der rechte und am 6. Tage der linke Jodoformgazestreifen entfernt.

Schon sehr bald konnte der Knabe halbfeste Nahrung kauen und am 17. Tage war die Konsolidation des Oberkiefers schon so weit vorgeschritten, daß die Silberdrahtnaht entfernt werden konnte.

Der Knabe erholte sich zusehends und hat bei der Entlassung am 15. Februar 1908 3 kg zugenommen.



Kurz vor der Entlassung wird das Fehlen des rechten äußeren Schneidezahnes bemerkt. Der beschränkte Pat. hat sich ihn selbst mit den Fingern extrahiert, da er locker gewesen sei. Die Untersuchung der übrigen Zähne und insbesondere der beiden bei der Operation am meisten gefährdeten inneren Schneidezähne zeigt keine Lockerung derselben.

Die histologische Untersuchung des Tumors ergibt den Befund eines gefäßreichen Spindelzellensarkoms.

### Entzündliche Erkrankungen.

76—78. *Meningitis*. 3 F. (1 M., 1 W.), 3 gestorben, 1 Fall verbunden mit Hirnabszeß nach Verletzung. Dreimal Trepanation (†).

79—80. *Abscess. palati, pharyngis*. 2 M., Inzision. Heilung.

81—82. *Carbunculus reg. mentalis, buccae*, 2 F. (1 M., 1 W.). Ausgiebige Inzision. Heilung.

83. *Oedema orbitae*. 1 W. Skarifikationen. Heilung.

84. *Osteomyelitis reg. temp.* 1 M. Heilung.

85—86. *Phlegmone des Mundhöhlenbodens*. 2 F. (1 M., 1 W.). Mediandiane Inzision. Heilung.

87—93. *Periostitis e carie dent.* 7 F. (5 M., 2 W.) (mandib. 4mal, maxillae 3mal), 6 geheilt, 1 ungeheilt (verweigerte jeden op. Eingriff).

96—98. *Fistula dent.* 3 F. (2 M., 1 W.). Heilung.

99—103. *Necrosis*. 4 F. (3 M., 1 W.), maxillae 1mal, mandib. 2mal, 3mal Phosphornekrose, 1mal aus unbekannter Ursache. Nekrotomie. 3 geheilt, 1 ungeheilt (da Patient jeden größeren op. Eingriff verweigert).

104—108. *Mastoiditis suppur.* 5 F. (4 M., 1 M.), (Otitis media purulenta). Trepanation der Warzenfortsatzes. Radikaloperation. 1mal Eröffnung eines subduralen Abszesses. 3 geheilt, 2 gebessert (mußten vor endgültiger Heilung entlassen werden).

### Tuberkulöse Erkrankungen.

109—112. *Caries oss. petrosi*. 4 M. Aufmeißelung des Warzenfortsatzes und Radikaloperation. Exkochleation. Jodoformbehandlung. Heilung.

113—116. *Lupus faciei et nasi*, 4 W. Exkochleation, Paquelin. Heilung.

117. *Scrophuloderma faciei*, 1 W. Exkochleation, Paquelin. Heilung.

### Formfehler. Varia.

118—123. *Labium leporinum*. 6 F. (5 M., 1 W.), Kinder im Alter von 14 Tagen bis 10 Monaten. 2 Fälle kompliziert mit Wolfsrachen. 5mal Operation nach Hagedorn-König, 1mal nach Nelaton. Heilung.

124. *Cicatrix frontis*. 1 W. Exzision. Heilung.

### Chirurgische Augenkrankheiten.

125—127. *Vulnus lacero-contus. palpebr., corneae et sclerae*. 3 M., 2mal Vorfall der Iris. Abtragung. Geheilt.

128. *Vulnus conjunctivae et sclerae*. 1 M. geheilt.

Contusio palpebr. et bulbi. Antiseptische Verbände. Heilung.

- 129—131. *Ruptura bulbi*. 3 M., Enucleatio bulbi.  
132—135. *Atrophia bulbi, Iridocyclitis chron.*, 4 M. Enucleatio bulbi.  
136—137. *Hypopyonkeratitis*. 2 M., 1mal Spaltung nach Saemisch, 1mal Punctio corneae.  
138. *Panophthalmitis*. 1 M., Enucleatio bulbi.  
139. *Keratocele*. 1 M., Deckung mit einem gestielten Bindehautlappen nach Kuhnt.  
140. *Chalazeon*. 1 M., Exstirpation.  
141. *Cystis dermoid. palpebr. sup.* 1 W. Nußgroße Dermoidzyste des rechten Oberlides. Exstirpation.  
142. *Epithelioma palpebr. sup.* 1 W. Exulzerierte walnußgroße Geschwulste des Oberlides. Exzision. Nach 14 Tagen Operation des gesetzten Lidkoloboms nach Wicherkiewicz mit gutem Erfolge.  
143. *Sarcoma orbitae*. 1 M. Vom oberen Orbitaldach ausgehend. Evisceratio orbitae. Nach 4 Monaten Rezidiv von derselben Stelle ausgehend. Exstirpation und Exkochleation. Heilung.  
144. *Ptosis dextra*. 1 W. Vorlagerung der Levatorsehne nach Eversbusch.  
144 a. *Cataracta senil.* 1 W., kombinierte Lappenextraktion. Heilung.

## II.

## Hals.

### Verletzungen.

- 4 F. (2 M., 2 W.), geheilt.  
145. *Combustio colli et faciei*. II. Grad. (1 W.), unter Borsalbenverbänden geheilt.  
146—147. *Vulnus scissum colli et nuchae* (1 M., 1 W.), geheilt.  
H. K., 28 J. Tentamen suicidii. Typischer Selbstmörderschnitt. Die Wunde reicht vom linken Kopfnicker in der Höhe des Kehlkopfes bis zum rechten. zieht von links unten etwas schräg nach rechts oben und durchtrennt den Schildknorpel. — Naht des Schildknorpels mit Katgut. Ligatur einiger Gefäße. (Die großen Gefäße sind nicht verletzt, liegen aber beiderseits frei.) Naht der Hautwunde bis auf 2 Drainstellen. Intravenöse Kochsalzinfusion. Heilung p. p.  
148. *Vulnus sclopetar.*  
E. M., 18 J. Verletzung mit einem Jagdgewehr. Einschuß an der rechten Halsseite am medialen Rande des Kopfnickers,  $2\frac{1}{2}$  cm oberhalb des Sternoklavikulargelenkes. Das Projektil liegt im Röntgenbild rechts neben der Wirbelsäule. Keinerlei Symptome einer schwereren Verletzung, auch im Verlaufe keinerlei Beschwerden. Reaktionslose Heilung unter antiseptischen Verbänden.

### Diphtherie.

- 149—154. (Croup.) 6 F. (3 M., 3 W.), 3 geheilt, 3 gestorben; im Alter von 2—10 Jahren. In allen Fällen Injektion von Paltauf-Serum (2500—3500 A. E.). In 2 Fällen Tracheotomia inferior, beide gestorben (absteigender Croup). In 4 Fällen Intubation, die 2—15 Tage durchgeführt

werden mußte; 3 geheilt, 1 zehnjähriger Knabe starb plötzlich einige Tage nach durchgeführter Extubation an Herzschwäche.

### Struma.

155—170. 16 F. (5 M., 11 W.), im Alter von 10 bis 57 Jahren. 3 Fälle Struma cystica, die übrigen Struma parenchymatosa. In 14 Fällen Strumektomie in Infiltrationsanästhesie ( $\frac{1}{4}\%$  Novocain), in 2 Fällen Äthernarkose. Heilungsdauer 9 bis 24 Tage. Ein Fall mit schwerem Morbus Basedowii 2 Tage nach der Operation gestorben. (Pat. nach der Operation sehr unruhig, springt aus dem Bett und reißt sich das Hemd herunter. Puls 140—184. Temperaturanstieg am Tage nach der Op. bis 39.4, am folgenden 40.5.)

### Neubildungen.

171. *Sarcoma melanoticum*. 1 W. Exulzerierte melanotische Hautgeschwulst der rechten Halsseite. Exstirpation in Novocainanästhesie. Heilung p. p.

172. *Carcinoma glandulae thyreoideae*. (1 W.) Geheilt.

Marie W., 17 J. Im Erstickungsanfall ohne Narkose und Anästhesie zuerst Versuch zu tracheotomieren. Als die Trachea nicht rasch bei dem Schnitte durch die harte unbewegliche den Larynx und die Trachea umgebende, nach oben beiderseits bis zum Unterkiefer und nach unten unter das Sternum reichende Geschwulst gefunden wird, wird die linke Tumorthälfte rasch exstirpiert und die Trachea freigelegt und inzidiert. Nun beginnt die Pat. durch die eingeführte Kanüle ruhig zu atmen und erholt sich sichtlich. Trachea und Larynx wird durch die mit ihnen verwachsene rechte Tumorthälfte stark komprimiert, weshalb auch diese exstirpiert wird. Blutstillung, Tamponade der Wundhöhle mit 3 Jodoformgazestreifen, Hautnaht, Verband. Subkutane Kochsalzinfusion. Pat. hat die ersten 6 Tage p. op. erhöhte Temperatur. Wunde reaktionslos, verheilt rasch. Gewichtszunahme 2.30 kg.

### Tuberkulöse Erkrankungen.

173—174. *Tuberculosis laryngis et pulmonum*. (2 W.) Beide Male Tracheotomia superior. 1 Fall gebessert, 1 gestorben (1 Monat p. op.).

175—215. *Tuberkulöse Lymphome*. 41 F. (21 M., 20 W.), Exstirpation der Drüsen beziehungsweise Spaltung und Auslötfelung der Drüsenabszesse. Jodoformemulsion. Heilung.

### Entzündliche Erkrankungen.

216—217. *Strumitis*. (2 W.) Inzision. Heilung.

218. *Phlegmone retropharyngealis*. (1 W.) Inzision. Gestorben.

219—228. *Phlegmone colli*. 10 F. (6 M., 4 W.) Inzision. Heilung.

229—233. *Carbunculus nuchae*. 5 F. (4 M., 1 W.). Ausgiebige gitterförmige Inzisionen. Heilung.

### Varia.

234. *Hypertrophia tonsillarum, Vegetationes adenoides*. (1 M.) Tonsillotomia bilat. und Abtragung der Vegetationen mit dem Gottsteinschen Ringmesser. Geheilt.

235. *Corpus alienum in broncho dextro*. 1 M.

A. M., 5 J. Vor 8 Tagen eine Bohne aspiriert. Atelektase der rechten Lunge. Tracheotomie in Chloroformnarkose und Extraktion der Bohne aus dem



rechten Bronchus mit der Killianschen Fremdkörperzange. Bronchopneumonie. Gebessert entlassen.

236—237. *Corpus alienum in oesophago*. 2 F. (1 M., 1 W.) Beide Male hatten die 3 und 6 Jahre alten Kinder flache münzenförmige Eisenstücke von über Kronenstückgröße verschluckt. Das eine Mal steckte der Fremdkörper im Ösophagus in der Höhe der Bifurkation und wurde mit dem Münzenfänger extrahiert; das andere Mal zeigte ihn das Röntgenbild über dem Manubrium sterni. Beim Versuche, ihn mit dem Münzenfänger herauszuholen, gleitet er in den Magen und wird am nächsten Tage per anum entleert.

238. *Caput obstipum*. (1 M.) Resektion des Musculus sternocleidomastoideus. Gipsverband. Heilung.

---

### III.

## Brust.

### Verletzungen.

239—240. *Contusio*. 2 M. Geheilt.

241—246. *Vulnus sclopetar. thoracis*. (6 M.) 5mal Verletzung durch Revolvergeschüsse, 1mal durch Pistolenschuß; letzterer Fall gestorben, die übrigen geheilt. 4mal Haematopneumothorax, 1mal Empyem, das nach Resektion dreier Rippen heilte.

247—249. *Vulnus scissum (ictum) thoracis*. 3 F. (2 M., 1 W.) 2mal Raufhandel, 1mal Tentamen suicidii. Mehrfache Verletzungen der Brust und der übrigen Körperregionen. 2mal Hämatopneumothorax. 2 Fälle geheilt, 1 gestorben. (Erysipel. Aneurysma cordis: Herz mit Herzbeutel stellenweise verwachsen, in toto sehr vergrößert. Dem linken Ventrikel entsprechend eine apfelgroße kugelige Vorwölbung; daselbst Epikard und Perikard innig verwachsen, rotbraun gefärbt und mit blutigen Fibringerinnseln bedeckt. In der vorderen linken Ventrikelwand eine derbe Kalkplatte und der Vorwölbung entsprechend eine von Gerinnseln erfüllte Ausbuchtung des Ventrikels.)

250—252. *Fractura claviculae*. (3 M.) 2mal Sayrescher Heftpflasterverband. Heilung. 1mal bei veralteter Fraktur Abmeißelung einer stark vorstehenden Spitze des sternalen Bruchendes in Novocainanästhesie. Heilung p. p.

253—255. *Fractura costarum*. (3 M.) 2 geheilt, 1 gestorben.

### Neubildungen.

256. *Haemangioma thoracis*. (1 M.) Exzision. Heilung.

257. *Papilloma thoracis*. (1 M.) Exstirpation. Heilung.

258. *Fibroma mammae*. (1 W.) Exstirpation. Heilung p. p.

259—267. *Carcinoma mammae*. (9 W.) 8mal Radikaloperation nach Kocher, 1mal nur Amputation der exulzerierten jauchenden karzinoma-

tösen Brustdrüse. Die Suspension des Armes der operierten Brustseite nach Ewald wurde jedesmal ausgeführt und erwies sich als sehr vorteilhaft.

268. *Carcinoma pectoris*. (1 M.) Exulzerierter Hautkrebs über dem Brustbein. Exstirpation. Heilung.

269—271. *Carcinoma oesophagi*. (3 M.) Gastrostomie nach Witzel. 2 gebessert, 1 gestorben.

### Entzündliche Erkrankungen.

272. *Pericarditis*. (1 M.) Nach zweimaliger Punktion des Herzbeutels und Entleerung von 1600 und 2500  $\text{cm}^3$  hämorrhagischen und serösen Exsudats geheilt.

273—285. *Pleuritis exsudativa*. 13 F. (9 M., 4 W.), 8 F. geheilt, 5 gebessert nach Thoracocentese und Aspiration von 500 bis 1850  $\text{cm}^3$  serösen Exsudats mittels Potain.

286—292. *Empyema thoracis*. (7 M.) 3 geheilt, 3 gebessert, 1 (Tuberkulose) gestorben. Resektion einer bis mehrerer Rippen.

### Tuberkulöse Erkrankungen.

293—294. *Caries costarum*. 2 F. (1 M., 1 W.), Resektion der erkrankten Rippen. Jodoformemulsion. Heilung.

---

## IV.

## Rücken.

### Verletzungen.

295—296. *Contusio*. (2 M.) Geheilt.

297—299. *Vulnus scissum dorsi*. (3 M.) Weichteilwunden. Geheilt.

300—301. *Fractura vertebrae*. (2 M.) Gestorben. 1mal kompliziert mit Unterschenkelfraktur, 1mal mit Bruch mehrerer Rippen. 1mal Laminektomie am dritten Tage nach der Verletzung. Geringer Rückgang der Lähmungserscheinungen. Patient geht am 25. Tage p. op. an Sepsis zu Grunde. (Pneumonia lobularis bilat. Cystitis. Pyelonephritis. Sepsis.)

302. *Combustio* II. Grad. (1 W.) Geheilt.

### Tuberkulöse Erkrankungen.

303—308. *Abscessus frigidus*. 6 F. (5 M., 1 W.), 5 geheilt, 1 (Tbc. pulm. et intest.) gestorben. Inzision, Exkochleation, Jodoformemulsion.

309—313. *Caries vertebrarum*. 5 F. (4 M., 1 W.). Gebessert. Teils Punktion und Injektion von Jodoformemulsion, teils Spaltung und Exkochleation der Senkungsabszesse. In einem Falle wurde nach Beck Bismuthum subnitricum in die Fisteln eingespritzt. Gipsmieder und Glisson'sche Schlinge.



## Entzündliche Erkrankungen.

314. *Abscessus reg. lumbalis* (post Typhum). (1 W.) Inzision. Heilung.

315. *Carbunculus dorsi*. (1 M.) Gestorben (Sepsis).

316. *Abscessus reg. coccygealis*. (1 W.) Vereitertes Dermoid. Inzision, Exkochleation, Ätzung mit konzentrierter Karbolsäure. Heilung.

## Varia.

317. *Meningocele sacralis*. (1 W.). Geheilt.

Martha W.  $\frac{1}{2}$  J. alt. Bei der Geburt soll in der Kreuzbeingegegend eine Vertiefung bestanden haben, erst allmählich entwickelte sich die Geschwulst. Strabismus convergens. Bilateraler (paralytischer?) Klumpfuß. Kind gut genährt, 6170 g schwer. In der Kreuzbeingegegend findet sich ein halbkugeliger elastischer Tumor von Zweif Faustgröße; derselbe sitzt breit auf und ist nur wenig verschieblich. An der Basis ist die Haut in einer Breite von etwa 3 cm normal, sonst verdünnt und stellenweise abgeschilfert. Der Tumor ist im durchfallenden Lichte durchscheinend. Unterhalb des Tumors findet sich ein narbenförmig eingezogenes Grübchen, dessen Umgebung dicht behaart ist. — In Äthernarkose Exstirpation des Sackes (wasserklarer Inhalt) und Vernähung des Spaltes.

318\*. *Teratoma reg. sacralis*. 1 W.

Helene P., Obersteigerskind aus Marienhütte (Ungarn), wurde am 14. März 1906 als fünftes Kind der gesunden Mutter spontan geboren. Steißgeburt im Beisein der Hebamme; die Geburt soll infolge des mächtigen Sakraltumors etwas schwierig verlaufen sein. Am 17. März wurde das Kind in unser Krankenhaus aufgenommen.

Befund: Kräftiges, gut entwickeltes Mädchen. Der Kreuzsteißbeingegegend sitzt eine tiefe kindskopfgroße, längsovale Geschwulst auf, die sich zystisch höckerig anfühlt; der breitbasige Stiel reicht von der hinteren Kreuzbeinfläche bis an den Anus, welcher letzterer mit der Vulva stark nach vorn gegen den Angulus subpubicus gedrängt ist. Die Geschwulst ist prall gespannt, stellenweise fluktuierend, stellenweise hart, die Haut ist auf der distalen Geschwulstoberfläche verdünnt, blaurötlich verfärbt und zeigt stellenweise bereits beginnende Gangrän.

Die Röntgenaufnahme weist im Innern der Geschwulst unregelmäßig geformte Knochenplatten nach.

Operation 3 Stunden nach der Spitalaufnahme, ohne Narkose. Punktion der Zysten ergibt klares Serum. Umschneidung des Geschwulststieles. Abtragung des Steißbeins, leichte Exstirpation der Geschwulst. Stillung der nicht unbedeutlichen Blutung. Man sieht den bloßgelegten Hiatus sacralis des Wirbelkanals. — Naht der großen Hautwunde. Verband. Prima intentio.

Am 16. Tage post. op. geheilt entlassen.

Das Präparat wird in der Längsachse durchschnitten. Der Tumor ist zusammengesetzt aus peripher gelegenen zystischen Hohlräumen, von denen einer mannsfaustgroß, die übrigen zwei bis drei etwa haselnuß- bis hühnereigroß sind, ferner aus einer basalen kompakten Masse, welche teils blutreiches teils fibröses Gewebe sowie Knochen- und Knorpelstücke unbestimmter Form zeigt. Die Cystenwandungen sind zum Teil glatt, von sehr verdünnter, stellenweise

\*) Ausführlich veröffentlicht von Direktor Prim. Dr. Hinterstoisser im Archiv für klinische Chirurgie. Bd. 87, Heft 1.

gangränöser Haut bedeckt, zum Teil aber von mehr oder minder dicken Schichten eines weichen papillären Gewebes bedeckt.

Histologisch zeigen die weichen Gewebsteile das Bild des Rundzellensarkoms, die übrigen Gewebsteile in wirrem, ungeordnetem Durcheinander sowohl Rundzellengewebe, als auch glatte und quergestreifte Muskelfasern in Bündeln, drüsenähnliche Gebilde, endlich echtes Knorpel- und Knochengewebe.

Die Geschwulst muß daher als teratoide Sakralgeschwulst, als monogerminales Teratoid mit sarkomatöser Entartung angesehen werden.

Das Kind gedieh bei künstlicher Ernährung (Soxhlet), lernte mit zehn Monaten gehen und war bis Dezember 1907 gesund, frisch, lebhaft. Mitte Dezember 1907 bemerkten die Eltern, daß es schlecht sitzen könne, beim Stuhl sehr pressen müsse und dabei vor Schmerzen weine. Der Hausarzt konstatierte an der Operationsstelle eine harte, flache Geschwulst, welche anscheinend gegen den Beckenraum zu wachse. Das Kind weinte viel, verlor Appetenz und Schlaf und magerte ab.

Am 14. Februar 1908 wurde die Kleine neuerlich ins Krankenhaus gebracht.

Befund: Blasses, abgemagertes Kind. Die sagittale Narbe der Kreuzgegend nicht vorgewölbt; unter derselben eine mäßig hart sich anfühlende Geschwulst, welche sich beiderseits nach den Glutäalgegenden hin erstreckt und mit dem Kreuzbein verwachsen erscheint. Bei der rektalen Untersuchung findet man, daß sich der Tumor zwischen Kreuzbeinschaukel und Symphyse nach aufwärts und vorn in die Beckenhöhle ausbreitet, unter Verdrängung und Kompression des Mastdarmes, des Genitals und der Blase. In beiden Leisten- und Schenkelgruben zahlreiche harte Drüsen bis zu Haselnußgröße. Obwohl den Eltern die Gefahren der Operation und die geringen Aussichten auf radikale Heilung vorgestellt wurden, drangen sie dennoch zu einem aktiven Vorgehen.

15. Februar 1908. Operation in Äthernarkose bei mäßiger Beckenhochlagerung; ein T-förmiger Schnitt in der Kreuzbeingegend legt das untere flache Ende des Tumors bloß; mühsame Exstirpation der Geschwulst, welche seitlich in die Glutäalgegenden reicht und mit dem Kreuzbein und der hinteren Rektumwand ziemlich innig verwachsen ist; die Exstirpation gelingt erst nach Resektion der zwei letzten Kreuzbeinwirbel. Ein Geschwulstzapfen muß aus dem eröffneten Rückgratkanal hervorgeholt werden, wobei eine nicht unbedeutende Menge Zerebrospinalflüssigkeit abströmt. Die Ablösung der Geschwulst vom Rektum gelingt ohne Eröffnung des letzteren. Leichte Blutstillung. Während der Anlegung der Hautnaht tritt plötzlich Atmungsstillstand ein. Die Wiederbelebungsversuche (künstliche Atmung, Faradisation der N. phrenici, Kochsalzinfusion) wurden mehr als eine Stunde lang fortgesetzt, da die Herztätigkeit solange anhält. Jedoch blieb alles erfolglos.

Sektionsbefund: In beiden Schenkelbeugen bläulich durch die Haut durchscheinende Drüsenumoren, die sich im Durchschnitte erweicht und von Hämorrhagien durchsetzt erweisen. Bei Eröffnung der Bauchhöhle zeigt sich diese in ihrem unteren Teile von einem retroperitonealen Tumor erfüllt, welcher von der Hinterwand des kleinen Beckens aufsteigt und die Beckenorgane nach vorn verdrängt; seine Konsistenz ist weich, zähe, seine Farbe grauweiß, im Durchschnitte von einzelnen Hämorrhagien durchsetzt. Die retroperitonealen Drüsen durchwegs vergrößert, am Schnitte von einer der Tumormasse ähnlichen Beschaffenheit.

Die Lungen allenthalben frei, zeigen an ihrer Oberfläche zahlreiche erbsen- bis bohngroße, die Pleura vorwölbende weißgraue Knoten. Das Lungengewebe erweist sich am Durchschnitte von zahlreichen ebensolchen Knötchen durchsetzt, sonst lufthaltig.

In der Leber vereinzelte Geschwulstknoten von der gleichen Beschaffenheit. Hochgradige Anämie aller Organe.

Die histologische Untersuchung des Rezidivtumors und der Metastasen zeigte die Bilder eines großzelligen alveolaren Sarkoms mit derbem, weitmaschigem Stroma.

## V.

# Bauch.

## Verletzungen.

### 319. *Vulnus sclopetarium.*

K. J., 57 J., aufg. am 10. Dezember 1908; wurde am 11. November durch 2 Revolverschüsse verletzt. 1. Hautnarbe am Manubrium sterni (Streifschuß), 2. Narbe am linken Rippenbogen nahe dem Schwertfortsatz; unter dem Rippenbogen derbe druckempfindliche Resistenz, anscheinend pulsierend. Pat. fiebert (38·6), verweigert aber jede Behandlung und verläßt am 3. Tage wieder das Spital. Vier Monate später kam er in sehr desolatem Kräftezustande wieder zur Aufnahme; derbe druckempfindliche Resistenz in der Magengrube; ein Längsschnitt eröffnet einen unter dem geraden Bauchmuskel liegenden, mit dickem übelriechenden Eiter gefüllten Abszeß. Heilung.

320. *Contusio abdominis.* (1 M.) Sturz von einem Wagen. Diffuse Schmerzen, Muskelspannung. Heilung.

321. *Contusio abdominis, fractura costarum, ruptura hepatis, Gallenzyste.*

T. Anna, 25 J., aufg. 26. Jänner 1908. Wurde beim Rodeln mit der rechten Brust- und Bauchseite gegen einen Baum geschleudert. Befund: Pat. kollabiert. Chok. Atmung kurz, oberflächlich, beschleunigt. Puls 120, klein. Rechts im Bereiche der vorderen Axillarlinie Bruch der 8. und 9. Rippe. Links Bruch der 9. Rippe. In der Gegend der Frakturen Hämatome. Pat. erbricht. 27. Jänner morgens T. 38·2°, Puls 108. Harnverhaltung, Katheterismus, Erbrechen. 28. Jänner T. 38·9°, Puls 120. Pat. uriniert spontan. Heftpflasterverband. Stuhlgang spontan. 29. Jänner Ikterus. Das Fieber hält durch 5 Tage an. Weiterer Verlauf fieberfrei. Der Ikterus wird im Verlaufe von 2 Wochen geringer. Das Abdomen wird sichtbar größer. In der Lebergegend sehr druckempfindlich. Von der Leber abwärts bis zur Nabelhöhe Dämpfung. Häufiges Erbrechen. Abdomen stark aufgetrieben. Deutlich Aszites nachweisbar. Punktio abdominis in der Linea alba. Entleerung von 6 Litern rein gallig gefärbter Flüssigkeit. Pat. fühlt sich viel wohler, Erbrechen hört auf. Der Ikterus schwindet in wenigen Tagen vollkommen. Puls immer frequent. Die Rippenbrüche kommen ohne Reaktion zur Heilung. Pat. erholt sich zusehends und verläßt zeitweise das Bett. Am 34. Tage (28. Februar) nach der Verletzung geheilt entlassen. In den folgenden Wochen fühlt sich Pat. bis auf gelegentliches Erbrechen leidlich wohl. Ende März soll der



Bauch in der Magenegend wieder angeschwollen sein. Pat. hatte Magenbeschwerden und häufiges Erbrechen. Die Schwellung des Bauches nahm sichtlich zu und da auch großes Spannungsgefühl auftrat, sucht Pat. wieder das Spital auf. 29. April 1908. Befund: Pat. blaß, nicht ikterisch, Herzstätigkeit beschleunigt. Puls 132. Abdomen vom Rippenbogen bis zum Nabel mächtig aufgetrieben, durch eine kugelige zystische Geschwulst, welche links von der Mitte des Rippenbogens nach unten bis zum Nabel und nach rechts bis gegen die Wirbelsäule reicht und deutliche Undulation zeigt. Schalldämpfung auf der ganzen rechten Thoraxhälfte. Magen vollkommen nach links verdrängt. Leber nicht abgrenzbar. Harnbefund negativ. 1. Mai 1908 in Äthernarkose mediane Laparotomie vom Proc. xypoid. zum Nabel, Entleerung mehrerer Liter galligefärbter Flüssigkeit. Nach Entleerung sieht man eine kolossal große Höhle, welche gegen die freie Bauchhöhle vollkommen abgeschlossen ist. Rechts führt diese Höhle längs der Rippenwand durch einen breiten Defekt des Zwerchfelles hoch hinauf in die Pleurahöhle, so daß man mit der ganzen Hand weit in die Brusthöhle gelangen kann. Eine Ausbuchtung nach vorn führt gegen die Herzgegend. Von der Operationswunde aus ist respiratorische Bewegung der retrahierten rechten Lunge, in der Ausbuchtung die Pulsation des Herzens sichtbar. Die Leber ist nach links und hinten verdrängt. An der hinteren Zystenwand sieht man eine sezernierende Fistel der Gallenblase. Tamponade der Fistel und der großen Höhle. Drainage durch eine Gegenöffnung in der rechten Lende. Verkleinerung der Laparotomiewunde durch Knopfnähte bis auf eine untere Lücke für die tamponierenden Gazestreifen. Anfangs starke Sekretion galligefärbter Flüssigkeit, täglicher Wechsel des äußeren Verbandes. Vom 2. bis 4. Tag Fieber ( $38.1^{\circ}$  bis  $39.1^{\circ}$ ), dann normale Temperaturen. Die Sekretion der Bauchwunde wird immer geringer und versiegt nach 3 Wochen (Entfernung aller Drains und der Tampons) gänzlich. Die große Höhle kam überraschend schnell zum völligen Abschluß, unter Verkleinerung und Schrumpfung des rechten Brustkorbes und Entwicklung einer kompensatorischen Skoliose. Pat. verließ am 17. Juni 1908 geheilt das Krankenhaus. Die schweren, langdauernden Shokerscheinungen nach der Verletzung hielten uns von einem primären operativen Eingriffe ab. Die spätere Absackung der Gallenzyste, die sich von der Lebergegend nach abwärts bis in die Nabellinie, nach aufwärts durch die Zwerchfellslücke in den rechten Pleuraraum erstreckte, bot für die sekundäre Operation günstigere Bedingungen. Von einer Naht der Fistel der Gallenblase, die in schwieriges Gewebe eingebettet war, konnte abgesehen werden. Die Fistel schloß sich spontan.

### 322. *Vulnus punctum abdominis.*

R. E., 24 J., Gendarm, stürzte bei der Verfolgung von Dieben in sein aufgepflanztes Bajonett und stieß sich dasselbe durch den rechten Oberschenkel in den Bauch. Befund: An der Streckseite des rechten Oberschenkels 2 querlaufende,  $1\frac{1}{2}$  cm lange Schnittwunden in einer Entfernung von 10 cm übereinander liegend, miteinander kommunizierend, die erste etwa in der Mitte des Oberschenkels; eine dritte ebenfalls  $1\frac{1}{2}$  cm lange quere Hautwunde an der Spina ant. sup., in der Richtungslinie der beiden anderen, Bauch aufgetrieben, druckempfindlich, T.  $39^{\circ}$ , P. 108. Operation in Äther-Chloroformnarkose. Die oberste Wunde führt durch die Muskulatur in die Bauchhöhle. Spaltung der Haut und der Weichteile nach aufwärts. Die Peritonealwunde wird erweitert, das Colon ascendens ist an seiner äußeren Wand ebenfalls perforiert. Aus der schlitzförmigen, 1 cm langen Wunde entleert sich Darminhalt; die Serosa des Kolon injiziert, trübe (beginnende Peritonitis). Naht der Kolonwunde, typische

Resektion des auffallend langen Wurmfortsatzes. Die Bauchdeckenwunde wird mit Jodoformgazestreifen tamponiert. Der beide Oberschenkelwunden verbindende Stichkanal wird gespalten und tamponiert. — Fieber durch 5 Tage, weiterer Wundverlauf reaktionslos; Heilung durch Granulation (2 Monate).

### Neubildungen.

323. *Cavernoma*. P. Stephanie,  $\frac{3}{4}$  J. Kongenitales Ang. cavernos. von der Größe eines Handtellers der linken Bauchseite; Exzision Naht.

324. *Cystis omenti majoris*.

K. F., 13 J., Schulknabe; seit früher Jugend „großer Bauch“; vor 3 Tagen plötzlich Schmerzen und Erbrechen, Fieber, Obstipation; mit der Diagnose Blinddarmentzündung ins Spital gewiesen; Laparotomie, rechts pararektaler Schnitt. Nach Eröffnung des Bauches wölbt sich ein dünnwandiger zystischer Tumor vor, der sich vor die Bauchwunde ziehen läßt: prall gefüllte kindskopfgroße Zyste des großen Netzes mit wasserklarer Flüssigkeit gefüllt. Exstirpation nach Resektion des Netzes. Exstirpation des 12 cm langen sonst unveränderten Wurmfortsatzes. Reaktionsloser Verlauf.

325—336. *Carcinoma ventriculi*. 12 F. (8 M., 4 W.), 2 geheilt, 6 gebessert, 4 gestorben. — 3mal Resectio pylori (1†), 2mal (1†) Billroth II. 1mal Kocher. — 7mal Gastroenterostomie, 2mal G. antecolica anterior, 5mal G. retrocolica Hacker (3†).

O. A., 52 J. Op. in Äther-Chloroformnarkose. Resectio pylori, Magen-naht nach Mayo, Gastroenterostomia retrocolica post. Exitus am 10. Tage durch plötzliche Lungenblutung. Sektion: Chron. Tuberkulose der Lungen mit walnußgroßen Kavernen, im linken Oberlappen Blutung in einer großen, direkt in einen Bronchus 2. Ordnung mündenden Kaverne.

337—338. *Carcinoma flexurae sigmoideae*. (2 M.), 1mal Enteroanastomose [gebessert, † nach 4 Monaten in häuslicher Pflege) 1mal Resektion und Kolostomie (†)].

339. *Sarcoma m. recti abdom. sin.* 73jähriger Mann. Kindskopfgroßes erweichtes Sarkom. Exstirpation. Heilung.

340. *Sarcoma multiplex* peritonei, mesenterii, axillae, thoracis, manus. 21jähriges Mädchen; Probelaaparotomie.

### Entzündliche Erkrankungen.

341—385. *Blinddarmentzündung*. 45 F. (27 M., 18 W.), 41 geheilt 4 gestorben.

*Akutes und intermediäres Stadium*. 18 F. (10 M., 8 W.), geheilt.

E. St., 16 J. Vor 2 Tagen nach einem Diätfehler erkrankt: Kolikschmerzen, Brechreiz. — Temperatur 38.0, Puls 108. Zunge belegt. Über dem ganzen Abdomen Schmerzen, besonders in der Cöcalgegend. — Operation in Äthernarkose. Pararektaler Schnitt. Appendicitis simplex. Typische Exstirpation des Proc. vermiformis. Etagennaht der Bauchwunde. Heilung p. p. (16 Tage).

Jetti K., 1. J. 1. Anfall. Einige Tage Unwohlsein. Am Tage vor der Aufnahme plötzlich Erbrechen und Schmerzen in der rechten Unterbauchgegend. Temp. 37.9, Puls 104. Zunge weiß belegt. Spannung des rechten Musculus rectus. Resistenz in der Cöcalgegend. Besondere Schmerzhaftigkeit am Mac Burneyschen Punkte. — Sofort Operation in Äthernarkose. Pararektaler Schnitt. Das Cöcum zeigt lebhaft Injektion. Der Appendix ist seitlich neben dem



Cöcum nach oben geschlagen und in Adhäsionen eingebettet, etwa 12 cm lang und am Ende kolbig aufgetrieben. In der kolbig verdickten Spitze liegt ein weicher Kotstein. Die Schleimhaut des Endstückes ist lebhaft entzündet; am Rande gegen die gesunde Schleimhaut zu liegt ein etwa 4 mm breiter zirkulärer gangränöser Streifen, an einer Stelle nahezu perforiert. In der Umgehung kein Eiter. Typische Exstirpation und Etagnennaht der Bauchwunde. Heilung p. p. (13 Tg.).

K. M., 24 J. Am Vortage plötzlich mit Erbrechen und Schmerzen in der rechten Unterbauchgegend erkrankt. Diarrhoe. — Temperatur  $37.3^{\circ}$ , Puls 80. Muskelspannung, Druckschmerz rechts. In der Cöcalgegend ein über wallnußgroßer, etwas verschieblicher schmerzhafter Tumor. — Sofort Operation in Äthernarkose. Flankenschnitt. In der Bauchhöhle trübes Serum. Der getastete Tumor wird vom entzündeten Netz, in dem der Wurmfortsatz eingebettet ist, gebildet. Der letztere ist an der Spitze aufgetrieben und stark gerötet. Resektion des Netztumors und typische Exstirpation des Appendix. Schichtennaht der Bauchdecken bis auf eine kleine Lücke im unteren Wundwinkel, die mit Gumpoldskirchner Zwirn drainiert wird. Am 4. Tage p. op. Entfernung des Drains. Heilung p. p. (18 Tage).

Wilhelmine M., 20 J. Graviditas mens. VI. Kommt mit schweren peritonitischen Erscheinungen zur Aufnahme: Kollabiert, blaß, pulslos, Abdomen überall druckempfindlich, besonders aber rechts. Subkutane Kochsalzinfusion. — Operation in Äthernarkose. Schräger Flankenschnitt. In der Bauchhöhle klares seröses Exsudat. Appendix frei, entzündet. Typische Exstirpation. Schichtennaht der Bauchwunde. Heilung p. p.

Th. J., 23 J. Vor 4 Tagen mit Fieber, Erbrechen und intensiven Bauchschmerzen erkrankt. Seither kein Stuhl, keine Winde. — Temperatur  $37.9$ , Puls 108. In der Ileocöcalgegend gegen den Darmheinteller zu ein bei der leisesten Berührung äußerst schmerzhafter Tumor. — Sofort Operation in Äthernarkose. Flankenschnitt. Cöcum an dem Peritoneum der seitlichen Bauchwand und am Darmheinteller durch Adhäsionen fixiert; dahinter liegt in einem abgesackten Abszesse der in seiner Gänge gangränöse in der Mitte perforierte Appendix. Aufstufen des jauchig stinkenden Eiters. Typische Exstirpation des Appendix. Schichtenweise Bauchdeckennaht bis auf eine kleine Drainageöffnung (Gumpoldskirchner Zwirn). Die ersten 3 Tage nach der Operation noch Temperatursteigerungen bis  $38.8$ , dann fieberfreier Verlauf. Wundheilung p. p. (23 Tage).

R. S., 23 J. Vor 4 Tagen erkrankt: Übelsein, Aufstoßen und mäßige Bauchschmerzen, dann stärkere Schmerzen in der Blinddarmgegend, Erbrechen und Fieber. — In der Ileocöcalgegend eine äußerst druckempfindliche Resistenz. — Operation in Äthernarkose. Bratrostschnitt. Appendix auffallend lang, an der Spitze kolbig verdickt und entzündet. Keine Adhäsionen. Typische Exstirpation. Schichtennaht der Bauchdecken. Heilung p. p. (21 Tage).

A. B., 26 J. Seit 1 Woche Übelsein, Aufstoßen und Brechreiz; seit 1 Tage Fieber, Erbrechen und starke Schmerzen in der Blinddarmgegend. Druckschmerzen am Mac Burneyschen Punkte. — In Chloroformnarkose Operation sofort nach der Aufnahme. Pararektaler Schnitt. Ileum und Cöcum injiziert. Wurmfortsatz 15 cm lang, durch Adhäsionen am Cöcum fixiert und entzündlich verändert. Typische Exstirpation nach Lösung der Adhäsionen. Schichtenweise Bauchdeckennaht. Heilung p. p. (18 Tage).

J. A., 33 J. Beginn der Erkrankung vor 6 Wochen mit Schmerzen in der Ileocöcalgegend und Aufstoßen. Die Schmerzen bestehen seither in wechselnder Intensität fort. Erbrechen am Vortage der Aufnahme. — Temp.  $37.6$ , Puls 112. Kindsfaustgroßer schmerzhafter Tumor der Blinddarmgegend. — Operation in Äthernarkose. Pararektaler Schnitt. Netzhänsionen. Beim Lösen der

Adhäsionen bricht man in eine Abszeßhöhle ein. Austupfen des Eiters. Der Appendix findet sich an der Außenseite des Cöcums nach oben geschlagen, ist auffallend dick und hat nahe seiner Basis eine über linsengroße Perforationsöffnung. Typische Exstirpation. Drainage der Abszeßgegend mit 2 Jodoformgazestreifen. Schichtenweise Bauchdeckennaht bis auf eine mittlere Drainlücke. Reaktionslose Heilung (29 Tage).

Otilie U., 18 J. 3. Aufall. 3. Tag. Schmerzen in der Blinddarmgegend, Brechreiz. — Temperatur erhöht, Puls 132. Druckempfindlichkeit und Resistenz in der Cöcalgegend. — Sofort Operation in Äthernarkose. Schräger Flankenschnitt. Der Appendix ist hinter dem Cöcum nach oben geschlagen, in Adhäsionen eingebettet und ragt in einen gegen die Mesenterialwurzel zu gelegenen Abszeß, der dicken stinkenden Eiter enthält. Der Appendix enthält Eiter und hat nahe der Basis ein perforiertes Geschwür; seine Spitze ist narbig verändert und es findet sich noch ein von ihr abgetrenntes, etwa  $1\frac{1}{2}$  cm langes obliteriertes Endstück des Wurmfortsatzes in den Adhäsionen. Nach der überaus schwierigen Freilegung des Wurmfortsatzes typische Exstirpation. Drainage (Gummidrain) durch die Flanke und Tamponade der Abszeßhöhle mit Jodoformgazestreifen. Reaktionsloser Verlauf. Heilung (39 Tage).

R. T., 22 J. Vor 3 Tagen unter Erbrechen mit intensiven Schmerzen der rechten Unterbauchgegend und Fieber erkrankt. — Temp. 37·5, Puls 96. Zunge belegt. Am Mac Burneyschen Punkte exzessive Druckempfindlichkeit. Harte Spannung des rechten Rektus. Tumor. — Sofort Operation in Äthernarkose. Schräger Flankenschnitt. Trübes seröses Exsudat. Der Tumor wird von dem in Netzhäsionen eingebetteten, gegen die Bauchmitte zu gelegenen Wurmfortsatz gebildet. Derselbe ist S-förmig gedreht und nahe der Spitze perforiert. Typische Exstirpation. Tamponade mit 3 Jodoformgazestreifen. Verkleinerung der Bauchwunde. Durch einige Tage Temperatursteigerung. Heilung (31 Tage).

Johanna K., 22 J. Vor 2 Wochen unter Leibschmerzen und Erbrechen erkrankt: seit 1 Woche bettlägerig. — Temp. 38·1, Puls 120. Zunge dick belegt. Abdomen hretthart gespannt; rechts eine druckempfindliche Resistenz, die bis über die Mittellinie reicht. — Sofort Operation in Äthernarkose. Pararektaler Schnitt. Eröffnung eines großen abgeschlossenen, mit stinkendem Eiter erfüllten Abszesses, in dem sich neben dem in der Mitte breit perforierten Appendix ein freier bohngroßer Kotstein findet. Typische Exstirpation des Appendix nach Lösung einiger Netzhäsionen. Tamponade der Abszeßhöhle mit Jodoformgaze. Heilung durch Granulation (55 Tage).

Angela T., 13 J. 3 Wochen vor der Aufnahme erkrankt: Erbrechen und Schmerzen in der rechten Unterbauchgegend. Entwicklung eines Abszesses. Am Tage vor der Aufnahme Abgang von Eiter mit dem Stuhl. — Subjektives Wohlbefinden. Temperatur normal. Kindsfaustgroßer Douglastumor, der sich im Verlaufe der Beobachtung nur wenig verkleinert. — 3 Wochen nach der Aufnahme Operation in Äthernarkose. Flankenschnitt. Appendix ins kleine Becken hinabgeschlagen. Bei der Mobilisierung Eröffnung eines mit stinkendem Eiter erfüllten Abszesses. Appendix perforiert. Typische Exstirpation. Drainage durch das hintere Scheidengewölbe (Gummidrain) und den unteren Wundwinkel (Jodoformstreifen). 3 Tage hindurch wiederholtes Erbrechen und Diarrhoe. Dann normaler Verlauf. Heilung durch Granulation (55 Tage).

H. R., 19 J. 6. Tag. Leibschmerzen, besonders in der rechten Unterbauchgegend, Erbrechen und Diarrhoe. — Temp. 37·2, Puls 90. Zunge belegt, feucht. Abdomen wenig aufgetrieben, hart gespannt, besonders rechts. Zwischen Spina anterior superior und Nabel ein faustgroßer druckempfindlicher Tumor. — Sofort

Operation in Äthernarkose. Schräger Flankenschnitt. Zwischen den Därmen dünner stinkender Eiter. Der Appendix ist an der medianen Seite des Cöcums nach oben geschlagen, an den Därmen adhärent, gangränös und an der Spitze breit perforiert. Der Eiter in seiner Umgebung dick. Typische Exstirpation. Tamponade mit Jodoformgaze. Heilung durch Granulation (45 Tage).

Margarete v. B., 23 J. 1 normale Entbindung vor 5 Jahren, nachher Eierstockentzündung. Vor 1 Jahr litt Pat. an „Magenkrämpfen“; die Schmerzen sollen den jetzigen ähnlich gewesen sein. Letzte Menses 14. April 1908. Am 2. Juni unter Erbrechen und Schmerzen im „Magen“ erkrankt. — Aufnahme 4. Juni 1908. Temp. 37·1, Puls 90. Retroflexio uteri gravid. Aufrichtung. Die Schmerzen bestehen in wechselnder Intensität weiter. 5. Juni abends Temp. 37·7, Puls 96. — 6. Juni Operation. Laparotomie. Medianer Schnitt oberhalb der Symphyse. Uterus gravid; an den Adnexen keine auffallende Veränderung. Der Appendix ragt frei in die Bauchhöhle, ist schwer entzündlich verändert: die Schleimhaut ist gangränös und an mehreren Stellen der Perforation nahe. Typische Exstirpation. Drainage durch die rechte Bauchseite. Etagen-naht der medianen Operationswunde. Fieberfreier Verlauf und glatte Heilung (24 Tage) ohne Störung der Gravidität.

J. M., 9 J. Vor 6 Tagen erkrankt. Leibschmerzen und mehrmaliges Erbrechen. — Temp. 36·8, Puls 90. Zunge dick belegt. In der rechten Bauchseite ein faustgroßer derber Tumor, der bis über die Mittellinie und bis zum Nabel hinaufreicht. — In Äthernarkose zuerst pararektaler Schnitt und dann ein senkrechter darauf gegen das Darmbein zu. Abgesackter Abszeß hinter dem Cöcum. Eröffnung des in derbes Schwielengewebe eingebetteten Abszesses nach Schutz der freien Bauchhöhle und Exstirpation des Appendix, der in der Mitte ein tiefes Geschwür der Schleimhaut und Muskelschicht aufweist. Der Appendix kann nur abligiert werden, eine Übernähung und Versenkung des Stumpfes ist wegen des Schwielengewebes unmöglich. Jodoformgazetamponade und einschichtige Naht des pararektalen Schnittes. Fieberfreier Verlauf. Heilung durch Granulation (33 Tage).

E. K., 19 J. Vor 1 Woche unter Erbrechen und Schmerzen in der rechten Unterbauchgegend erkrankt. — Temp. 38·5, Puls 124. In der Cöcalgegend ein faustgroßer Tumor, über dem die Bauchdecken nicht verschieblich sind. — Sofort Operation. Schräger Flankenschnitt. Eröffnung eines mit dickem stinkenden Eiter erfüllten überall abgesackten Abszesses. Nach Austupfen des Eiters wird in der Tiefe der nahe der Spitze perforierte Appendix gefunden und nach einfacher Ligatur (Übernähen des Stumpfes unmöglich) exstirpiert. Tamponade mit Jodoformgaze. Rasche Entfieberung. Heilung durch Granulation (26 Tage).

J. J., 18 J. Vor 3 Tagen erkrankt. Bauchschmerzen, Diarrhöen, Erbrechen. — Temp. 38·2, Puls 96. Abdomen hart, gespannt, Druck schmerzhaft, am meisten rechts unter dem Nabel. — Sofort Operation in Äthernarkose. Pararektaler Schnitt. Im Abdomen trübes Serum. Appendix, gegen die Mitte zu und gegen das Becken hinabgeschlagen, ist der hinteren Bauchwand adhärent. Beim Lösen wird ein mit stinkendem mißfärbigen Eiter erfüllter Abszeß eröffnet. Der Appendix ist an der Spitze (etwa 2 cm) gangränös, perforiert und enthält mehrere Kotsteine. Typische Exstirpation. Jodoformgazetamponade. Verkleinerung der Bauchwunde. Heilung (38 Tage).

Franziska M., 15 J. 3. Tag. Erbrechen und intensive Schmerzen in der Ileocöcalgegend. Stuhlverhaltung. — Temp. 38·7, Puls 116. Äußerst schmerz-



hafter Tumor der Ileocöcalgegend. — Sofort Operation in Äthernarkose. Flankenschnitt. Das Netz an dem vorderen Wandperitonum und am Darmbeinteller adhärent, stellenweise gangränös, schließt den in einem mit stinkendem Eiter erfüllten Abszeß liegenden, von der Spitze bis zur Mitte gangränösen Appendix von der freien Bauchhöhle ab. Typische Exstirpation. Tamponade mit 2 Jodoformgazestreifen und Verkleinerung der Wunde. Heilung (43 Tage).

Josefine Ch., 30 J. Seit 14 Tagen heftige Halsentzündung. Seit 3 Tagen auch heftige Schmerzen in der rechten Bauchseite. — Temp. 38·2, Puls 120. Zunge trocken. In der Ileocöcalgegend ein schmerzhafter Tumor. — Sofort Operation. Schräger Flankenschnitt. Seröses Exsudat. Das Netz schließt einen großen, mit übelriechendem Eiter erfüllten Abszeß, in dem sich der gangränöse perforierte Appendix findet, ab. Netzresektion und typische Exstirpation des Appendix. Tamponade mit 5 Jodoformgazestreifen. Entwicklung einer Darmfistel, die sich nach 10 Tagen spontan schließt. Heilung durch Granulation (35 Tage).

*Appendicitis mit allgemeiner eitriger Peritonitis.* 5 F. (4 M., 1 W.), 1 geheilt, 4 gestorben. (Siehe auch Nr. 393—395.)

J. J., 25 J. Seit 7 Tagen krank. Bauchschmerzen, Erbrechen. Kein Stuhl und keine Winde. Schließlich Koterbrechen. — Subfebrile Temperatur, elender Puls. Verfallenes Aussehen. Trockene Zunge. Hochgradiger Meteorismus. Schmerzhaftigkeit des ganzen Abdomens. — Sofort Operation in Äthernarkose. Zuerst medianer Schnitt. Die Serosa des kolossal aufgetriebenen Dünndarmes stellenweise mit Fibrin belegt, die Darmschlingen hochrot gefärbt. Anlegen einer Dünndarmfistel und Entleerung großer Mengen flüssigen Stuhles. Hierauf rechtseitiger Flankenschnitt. Eröffnung eines an der Außenseite des Cöcums gelegenen abgeschlossenen Abszesses. Tamponade desselben mit Jodoformgazestreifen. Pat. erholt sich rasch. Die Wunden heilen durch Granulation. Die Fistel verkleinert sich, schließt sich aber nicht ganz. Verschuß durch Übermähung. Heilung (115 Tage).

Emilie W., 22 J. Angeblich 8 Uhr abends plötzlich unter Kolikschmerzen und hochgradiger allgemeiner Schwäche erkrankt. Erbrechen. — Aufnahme  $\frac{1}{2}$  11 Uhr nachts. Pat. kollabiert. Temp. 36·8, Puls klein 112. Intensive Bauchschmerzen. Abdomen bretthart gespannt; bei der leisesten Berührung überall, besonders aber in der Cöcalgegend schmerzhaft. — Sofort Operation in Äthernarkose. Flankenschnitt. In der freien Bauchhöhle, nirgends finden sich Verklebungen, reichlich Eiter. Der Appendix ist auffallend lang, S-förmig gekrümmt, entzündet und enthält Eiter. Typische Exstirpation. Drainage der Bauchhöhle mit 4 Jodoformgazestreifen. Unter Andauern der peritonitischen Erscheinungen Exitus am 10. Tage p. op. Obduktion: Peritonitis diffusa. Kein Eiter mehr im Abdomen. Verklebungen der Därme.

F. T., 8 J. Vor 3 Tagen mit Bauchschmerzen, Fieber und Brechreiz erkrankt. — Temp. 38·2, Puls 132. Abdomen bretthart gespannt. In Narkose ist rechts ein Tumor palpabel, der bis zur Mittellinie reicht und gegen die Leber nicht abgrenzbar ist. — Sofort Laparotomie in Äthernarkose. Pararektaler Schnitt. Diffuse eitrige Peritonitis. Zwischen den zum Teil mit Membranen bedeckten Darmschlingen dicker gelber, nicht stinkender Eiter. Der getastete Tumor wird vom entzündeten Netz, in welches der Appendix eingebettet ist, gebildet; bei der Lösung und Exstirpation wird ein größerer Abszeß eröffnet. Gallenblase und Leber von Eiter umspült. Nach Möglichkeit Austupfen des Eiters. Tamponade mit mehreren Gazestreifen. In den ersten 2 Tagen p. op. subjektives Wohl-

befinden. Dann verfällt der Knabe zusehends. Septische Diarrhoen. Exitus nach 10 Tagen.

F. L., 25 J. Vor 8 Tagen plötzlich mit Schmerzen im Unterleib erkrankt. Die Schmerzen waren anfangs hauptsächlich in der rechten Unterbauchgegend lokalisiert, verbreiteten sich dann über den ganzen Bauch. Seit 4 Tagen kein Stuhl, keine Winde. Anhaltendes Erbrechen. — Facies peritonitica. Extremitäten kühl, blau. Zunge trocken, belegt. Puls klein, frequent, kaum fühlbar, nicht zu zählen. Temp. 36·7. Bauchdecken gespannt. Bauch überall druckschmerzhaft; am stärksten in der rechten Unterbauchgegend und über der Symphyse. Hier eine bis zum Nabel reichende Resistenz. Leberdämpfung nur in Form eines schmalen Streifens nachweisbar. Wegen des überaus elenden Zustandes des Pat. wird von einem sofortigen Eingriff abgesehen. Kochsalzinfusionen. — Nachdem auf zweimalige Kochsalzinfusion hin der Puls kräftiger und zählbar geworden Operation in Äthernarkose. Pararektaler Schnitt rechts. Diffuse eitrige Peritonitis. Netz und Därme eitrig belegt, dazwischen fäkulant stinkender Eiter. Appendix frei, an der Spitze breit perforiert. Typische Exstirpation. Sodann Eröffnung eines großen Douglasabszesses, in welchem ein Kotstein, aus dem eine Borste hervorragt, liegt. Jodoformgazedrainage. Rascher Verfall. Exitus am 3. Tage p. op.

Dr. B. v. M. K., 34 J. Seit 3 Tagen krank. Bauchschmerzen ohne bestimmte Lokalisation. Diarrhoen, dann Stuhlverhaltung, Auftreibung des Leibes, Singultus. — Operation in Äthernarkose. Pararektaler Schnitt. In der Bauchhöhle höchst übelriechende trübe seröse Flüssigkeit; nirgends Verklebungen. Die Därme stark gebläht und gerötet. Der Wurmfortsatz ist an der Außenseite des Cöcums nach oben geschlagen, gangränös und perforiert; neben ihm liegt ein erbsengroßer Kotstein. Typische Exstirpation. Tamponade der Wunde mit Jodoformgaze. Fortdauer der peritonitischen Erscheinungen. Exitus am 5. Tage p. op.

*Perityphlitische Abszesse.* 5 F. (4 M., 1 W.), geheilt. Im Alter von 8—33 Jahren. Breite Eröffnung der Abszesse und Tamponade mit Jodoformgaze sofort nach der Aufnahme am 3. bis 14. Krankheitstage. Nach dem Wurmfortsatze wurde nicht gesucht. Heilungsdauer 26 Tage bis 3 Monate.

*Chronische Appendizitis* (Intervalloperationen). 17 F. (9 M., 8 W.), geheilt. Im Alter von 9 bis 60 Jahren. Appendektomie mit Bratrost- oder pararektalem Schnitte. In 4 Fällen, wo beim Lösen von Adhäsionen Eiter angetroffen wurde, Drainage der Bauchhöhle mit einem Jodoformgazestreifen, Gumpoldskirchner Zwirn oder Glasdrain, sonst immer totaler Verschuß der Operationswunde durch Schichtennähte (meistens Katgut). Heilung p. p. (Entlassung am 12. bis 32. Tage), bis auf einen Fall, wo eine Nahtvereiterung erfolgte (60 Tage). Ein Fall war durch eine Pneumonie, die bald nach der Operation auftrat, kompliziert. Ein Fall hatte nebst den Beschwerden seiner chronischen Appendizitis eine chronische Endometritis, einen veralteten Scheidendammriß mit Vorfall der hinteren Scheidenwand und eine rechtseitige Wanderniere. In Äthernarkose wurde in einer Sitzung Kurettement, Perineoplastik und Kolporrhaphie nach Hegar, Nephropexie und Appendektomie vorgenommen. Heilung p. p.

386. *Fehldiagnose Appendizitis bei Typhus abdominalis.* (1 W.) geheilt.

Amalie W., 18 J. Über 2 Wochen lang heftiger Schnupfen. Seit 3 Tagen bettlägerig. Heftige Kopfschmerzen. Stuhlverhaltung. Bauchschmerzen. Vom behandelnden Arzte mit der Diagnose Appendizitis ins Krankenhaus geschickt. — Temp. 39·9, Puls 124. Herzdämpfung leicht nach oben und rechts ver-



breitert. Systolisches Geräusch über der Herzspitze. Lungen frei. Leber und Milzgrenzen normal. Abdomen überall eindrückbar, nur die Ileocöcalgegend schmerzhaft. Kontinuierliches Fieber bis 40·1. Fieberurin mit Eiweißspuren. — Operation in Äthernarkose. Kleiner Flankenschnitt mit Schonung der Muskulatur. Appendix auffallend lang, frei, in seiner Mitte leicht eingeschnürt und gegen die Spitze zu verdickt. Die Schleimhaut erscheint verdickt und mit mehreren Hämorrhagien durchsetzt. Typische Resektion. Schichtenweise Bauchdeckennaht mit Katgut. Heilung der Wunde durch einen oberflächlichen Bauchdeckenabszeß gestört. Continua hält an. Auftreten von Roseola. Typischer Typhusstuhl. Fickersche Typhusreaktion positiv. Milztumor. Verlauf ohne Komplikationen. Heilung.

387—390. *Abscessus abdominis*. 4 F. Geheilt. 2mal in cicatrice (Blinddarmoperation vor 1 Jahre, Myomlaparotomie vor 2 Monaten), 1mal Absz. d. linken reg. hypogastrica, 1mal epigastrischer Abszeß (adhärente epigastrische Netzhernie).

391—392. *Abscessus subphrenicus*. (2 M.). Geheilt.

Sch. J., 16 J. 2 Monate krank, plötzlicher Beginn mit Fieber, Erbrechen, Bauchschmerzen; kachektischer, hochgradig abgemagerter Knabe (25 kg!). Bauch allenthalben druckempfindlich, hart; Inzision eines Abszesses unterhalb des Nabels, Fistelgang nach aufwärts über die Leber hin zu einem großen subphren. Abszeß. Breite Spaltung nach Resektion des Rippenbogens (20 cm). Ausgangspunkt des Krankheitsprozesses nicht zu eruieren (Appendizitis?); am 9. Tage Abgang von Darminhalt durch den unteren Wundwinkel. Die Dünndarmfistel schließt sich spontan in 3 Wochen. Heilung durch Granulation. 10 kg Gewichtszunahme bei der Entlassung (2 Monate).

F. A., 56 J., erkrankte plötzlich vor 14 Tagen mit kolikartigen Schmerzen in der rechten Oberbauchgegend und mit Fieber und Stuhlverstopfung. Unter dem Leberand ein harter, schmerzhafter, rundlicher Tumor (Cholezystitis?) Operation in Äthernarkose, Schrägschnitt vom Schwertfortsatz nach rechts unten. Eröffnung eines abgesackten, mit stinkendem Eiter erfüllten subphren. Abszesses, der sich über die Leberkonvexität nach hinten zu erstreckt (Drainage). Heilung.

393—395. *Peritonitis perforativa purulenta diffusa*. 3 F. (2 †).

T. Alois, 17 J., angeblich vor 4 Tagen an Leibschmerzen erkrankt. Befund bei der Aufnahme: Diffuse Peritonitis, Collaps, Temp. 36·4 Puls 132. — Sofortige Laparotomie in Äthernarkose; langer rechtseitiger Flankenschnitt, diffuse eitrige Peritonitis mit massenhaftem Exsudat. Von einer Aufsuchung des Ausgangspunktes wird abgesehen; wahrscheinlich Appendixperforation. Drainage. Verband, profuse Eitersekretion. Vom 5. Tage an Temperatursteigerungen von 38°—39·3°, Puls stets 130—140; es werden noch an mehreren Stellen des Bauches Drainagen angelegt. Schließlich entwickelte sich auch ein rechtsseitiger subphren. Abszeß mit Verdrängung des Zwerchfelles und der Lunge nach aufwärts. Inzision und Resektion der 9. Rippe. Exitus am 25. Tage nach der Spitalsaufnahme. Die Sektion ergibt keinen Aufschluß über den Ausgangspunkt der Krankheit.

V. Selma, 31 J., nullipara, Menses regelmäßig. Seit mehreren Jahren öfter Kolikanfälle. Beginn der jetzigen Erkrankung vor 12 Tagen mit intensiven Schmerzen in der rechten Unterbauchgegend und Erbrechen, welche Erscheinungen bis heute andauern; wiederholte Schüttelfröste und Fieber. Stuhlgänge seit Beginn diarrhoisch. Befund: Temp. 38·5 Puls 132. Bauch aufgetrieben, druckempfindlich, Ileocöcalgegend intensiv schmerzhaft; überall tympanitischer

Schall. Operation in Äthernarkose, medianer Bauchschnitt vom Nabel bis zur Symphyse. Nach Eröffnung des Bauchfelles entleeren sich Gase und eine reichliche Menge dünnflüssiger übelriechender, mit dünnen Fäzes vermengte Flüssigkeit (Peritonitis perforativa e perityphlitide?). Nach dem Ausgangsort wird nicht gesucht. Drainage. Offenhaltung der ganzen Bauchwunde. Am 4. Tage Diarrhoen, beim 5. Stuhlgang kam es zu einer profusen Darmblutung (subkut. Gelatine-Injektion und Gelatineklisma, Ergotin, Tinct. Opii), während der nächsten drei Tage pechschwarze flüssige Fäzes. Die anfangs sehr reichliche Sekretion aus der Bauchhöhle versiegt schließlich ganz. Heilung durch Granulation (46 Tage).

F. Johann, 30 J., seit ungefähr 14 Tagen typhuskrank, bei der Aufnahme typische Typhuserscheinungen und Fieber  $39.4^{\circ}$ , Bronchitis, Milztumor. Am folgenden Tage Harnverhaltung und Harndrang, auffallende Spannung der M. Recti, Schüttelfrost ( $39.4^{\circ}$ ). Nachts steigern sich die Bauchschmerzen und tritt auch Erbrechen auf, am nächsten Morgen Kollaps mit kaum mehr tastbarem Puls, Berührungsschmerz der Bauchdecken, fäkalentes Erbrechen. Alles Zeichen von Perforationsperitonitis. Mediane Laparotomie im Ätherrausch; es findet sich diffuse, bereits länger bestehende eitrige Peritonitis und 40 cm von der Ileocöcalclappe entfernt eine Perforation des Ileum (Typhusgeschwür). Übernähung der Lücke. Drainage. Kochsalzinfusion. Kampferinjektion. Exitus nach 12 Stunden.

396—397. *Ulcus ventriculi*. 2 F. (1 gest.)

W. Fanny, 58 J., aufgenommen 5. November 1908. Vor 2 Jahren angeblich längere Zeit krank. Häufiges Erbrechen schwarzer Massen (Ulcus?) Dann fühlte sich Pat. bis April d. J. wieder ziemlich wohl. Seit dieser Zeit Übelsein, Aufstoßen und häufiges Erbrechen der genossenen Speisen. Bauchschmerzen links vom Nabel. Abmagerung. Nach jeder Mahlzeit hat Pat. das Gefühl von Völle und starkes Aufstoßen. Stuhlgang angehalten, nur mit Nachhilfe. Seit 3 Wochen hat Pat. nicht erbrochen, hat seither Appetit und täglich spontan normalen Stuhl. Befund: Pat. blaß, auffallend abgemagert. Abdomen eingesunken. In der Magengegend nach links von der Mittellinie eine schmerzhafte unbewegliche Resistenz palpabel. Häufiges lautes Aufstoßen, kein Erbrechen. Pat. nimmt verhältnismäßig viel Nahrung (jedoch nur Mehlspeisen — Fleischnahrung wird nicht vertragen) zu sich, magert aber trotzdem ab (1 kg in 5 Beobachtungstagen.) Laparotomie in Äthernarkose. Dünndarmschlingen untereinander und mit dem Wandperitoneum vielfach durch Adhäsionen verwachsen. An der kleinen Kurvatur des Magens bis zur Pars pylorica ein harter unbeweglicher Tumor (Ulcus callosum). Gastroenterostomia retrocolica poster. nach Hacker. Naht der großen Bauchwunde. Post op. Physostigmininjektion. Reaktionsloser Verlauf. Am 4. Tage verläßt Pat. das Bett. Heilung p. p. Am 22. Tage post op. entlassen. Pat. hat um 3 kg an Körpergewicht zu genommen.

W. Marianne, 60 J., ist in den letzten Monaten sehr abgemagert, leidet an häufigem Erbrechen. Befund: Sehr magere schwächliche alte Frau,  $40\frac{1}{2}$  kg Gewicht, in der Pylorusgegend undeutliche Resistenz; Plätschergeräusche des Magens, durch Aufblähung seine Dilatation bis zum Nabel nachzuweisen; Gesamtzidität 5%, HCl 0.018%. — Mediane Laparotomie in Äthernarkose; kleiner Tumor des Pylorus, dessen Lichtung kaum durchgängig, auch die Pars pylorica derb infiltriert. Resectio partis pyloricae. Nahtverschluß des Magens nach Mayo; Einstülpungsnaht des Duodenums; Gastroenterostomia ant. antecolica; Bauchnaht. Kochsalzinfusion. Präparat: hochgradige Pylorusstenose durch

narbiges Gewebe: an der hinteren Wand ein kleines Ulkus; Pylorus und angrenzende Magenwand infiltriert; histologisch chronisches Ulkus mit Tuberkel im Geschwürsgrund. — Verlauf: permanente rektale Kochsalzeinträufelungen 4 l täglich; Nährklysmen. 1. Stuhlgang nach Physostigmininjektion am 2. Tage p. op. In der ersten Woche leidliches Wohlbefinden, dann unter mäßigen Temperatursteigerungen (37·6—38·1) Symptome eines Lungenabszesses, stinkendes geballtes reichliches Sputum. Exitus unter allgemeiner Schwäche am 22. Tage p. op. Die Obduktion wies einen Abszeß im Oberlappen der linken Lunge nach.

398—406. *Cholelithiasis, Cholecystitis*. 9 F. (8 geheilt, 1 gebessert). 8mal Cholezystektomie, 1mal Cholezystostomie; 2mal nebstbei Appendektomie.

S. Johann, 53 J., aufgenommen am 26. Februar 1908. Angeblich seit 1 Jahre an Gallensteinen leidend. Im Herbst (1907) war Patient in Karlsbad, doch trat keine Besserung auf. Da Patient jetzt ständige Schmerzen hat, sucht er behufs Operation das Spital auf. Leber nicht vergrößert. Gallenblase nicht palpabel, jedoch auf stärkeren Druck empfindlich. Kein Ikterus. Stuhlgang normal. 1. März nachts Kolikanfall durch 1 Stunde (Dionin), 3. März nachts leichter Kolikanfall. 4. März Operation in Äthernarkose. Pararektaler Winkelschnitt. Gallenblase gespannt, mit Netz und Dünndarm verwachsen. Nach Lösung der Adhäsionen palpiert man in der Gallenblase zahlreiche Steine. Die Gallenblase wird aus dem Leberbett frei präpariert und nach doppelter Katgut-Ligatur des Ductus cysticus entfernt. Gegen den Cysticusstumpf werden 3 Jodoformgaze-streifen und 1 Drain eingelegt und die Bauchwunde durch schichtenweise Naht geschlossen. Fieberfreier Verlauf. Am 28. Tage geheilt entlassen.

K. Johanna, 45 J., aufgenommen am 9. Februar 1908. XIII-para, letzte E. vor 3 Jahren. Angeblich immer gesund. Seit 6 Wochen krank. Die Schmerzen in der Lebergegend begannen angeblich nach einem Sturz in einen Graben. Frösteln und leichter Ikterus stellten sich gleich nach dem Unfall ein. Pararektaler Schnitt oberhalb der Nabellinie, 10 cm lang. Gallenblase birnförmig, prall gespannt, sehr groß, Farbe gelblichgrau. Adhäsionen mit Netz und Dünndarm. Lösung nach Ligatur, hierauf wird die Blase stumpf aus dem Leberbett (geringe Blutung) herausgelöst, sie läßt sich nun leicht aus der Bauchwunde hervorziehen. In der Tiefe ein Divertikel und der Cysticus sichtbar; in der Blase und im dilatierten Cysticus Steine tastbar. Ligatur der Arterie und doppelte Ligatur des D. cysticus (Katzgut), Tamponade und Drainage des Wundtrichters, nachdem die Leberwunde durch 1 Katgutnaht verkleinert worden war. Schichtennaht der Bauchwunde. Fieberfreier Verlauf. Sehr reichliche Gallensekretion durch ungefähr 2 Wochen. Drainage definitiv am 18. Tage post op. entfernt. Heilung.

K. Josefine, 34 J., aufgenommen 13. November 1908. Seit 4 bis 5 Jahren leidet Patientin an Gallensteinkoliken: Schüttelfröste, Schmerzen in der Lebergegend, nach dem Anfall acholischer Stuhl. Durch 3 Jahre war Patientin in Karlsbad zur Kur. Im September 1908 und Ende Oktober Anfälle von „Blinddarmreizung“. Befund: Korpulente Frau mit reichlichem Panniculus adiposus. Der Befund beschränkt sich bei der Dicke der Bauchdecken auf Druckempfindlichkeit am Mac. Burneyschen Punkt. Diagnose: Perityphlitis und Cholelithiasis. 14. November Operation in Äthernarkose. 1. Exstirpation des Appendix, Pararektaler Bauchschnitt. Der Appendix ist frei, nirgends adhärent, seine Serosa zeigt lebhaft Injektion. Ligatur des Mesenteriolums. Abtragung des Appendix, typische Übernähung des Stumpfes. Von der Wunde aus Abtasten der Gallen-



blase: Steine. Etagennaht der Bauchwunde. 2. Cholezystektomie. Schrägschnitt entlang dem Rippenbogen, bei der Verlängerung desselben gegen die Mitte zu quere Durchtrennung des M. rectus. Die Gallenblase ist schlaff, zeigt keine Verwachsungen mit der Umgebung. Stumpfe Lösung der Blase aus dem Leberbett, Ligatur der Arterie und des dünnen Ductus cysticus, Exstirpation der Gallenblase. 1 Jodoformstreifen wird an den Cysticusstumpf, 1 Streifen in das Leberbett gelegt, zwischen beiden 1 Gummidrain nach außen geleitet. Verschluss der Bauchwunde durch Etagennaht. In der exstirpierten Gallenblase, deren Schleimhaut lebhaft gerötet und geschwellt ist, liegen drei Maulbeersteine, einer derselben jenseits der stark entwickelten Heisterschen Falte fest eingekeilt. Durch einige Tage erhöhte Temperatur. Täglich äußerer Verbandwechsel wegen starker Gallensekretion. Am 8. Tage post op. verläßt Patientin das Bett; am 23. Tage geheilt entlassen.

*Cholelithiasis, Cholecystitis acuta, Appendicitis chron.*

M. Mathilde, 52 J., erkrankte plötzlich vor 3 Tagen mit Fieber, Magenschmerz, Erbrechen, Aufblähung des Leibes, Stuhlverstopfung; mit der Diagnose „Perityphlitis“ ins Krankenhaus geschickt und sogleich operiert. Pararektaler Schnitt; Appendix in Adhäsionen, ohne akute Krankheitserscheinungen. Appendektomie. Hingegen findet sich eine große prall gefüllte Gallenblase mit akuten entzündlichen Veränderungen. Der Hautschnitt wird nur um wenig nach oben verlängert und die Gallenblase leicht aus dem Leberbette herausgelöst und der Cysticus ligiert. In der Gallenblase trübe flockige Galle und mehrere facettierte Steine. Drainage der Leberwunde durch Jodoformgazestreifen. Bauchnaht. Trotz Klysmen und Darmrohr dauert die ileusähnliche Obstipation an. Am 3. Tage post op. subkutane Injektion von 0·001 Atropin. sulfur., welche von schweren Intoxikationserscheinungen gefolgt war: Pupillen ad maximum erweitert, Röte des Gesichtes, Trockenheit im Mund und Rachen, schließlich Bewußtlosigkeit; Antidota, Morphin, Tannin, schwarzer Kaffee; Kochsalzinfusion, Digalen und Kampferölinjektionen. Die Bewußtlosigkeit dauert mehrere Stunden. Der erste Stuhlabgang erfolgt erst am 5. Tage post op. Wundverlauf reaktionslos.

*Cholelithiasis. Cholecystitis acuta. Appendicitis chron.*

F. Fanny, 39 J., aufgenommen 24. Mai 1908 XII-para, letzte E. vor 3 J. Vor 4 Jahren bestand angeblich ein Abszeß im Bauch, der in den Darm durchgebrochen sein soll. Seit etwa 1 Jahr leidet Pat. an Magenkrämpfen. Kein Ikterus. 23. Mai nachm. plötzlich heftige Magenkrämpfe und Schmerzen in der rechten Oberbauchgegend. Befund: Meteorismus, Schmerzhaftigkeit und Resistenz am Mac Burney'schen Punkt. Rovsing negativ. 25. Mai Operation in Äthernarkose. Pararektaler Schnitt. Exstirpation des chronisch entzündlich veränderten Appendix. Gallenblase mächtig groß, wenig Verwachsungen. Punktion derselben ergibt trübe seröse Flüssigkeit, dann Eiter. Exstirpation der Gallenblase. In derselben Steine, einer im Ductus cysticus eingekeilt. Hepaticus-Drainage. 1 Nelatonkatheter mit 2 Nähten am D. choledochus fixiert. Post op. 3 Physostigmin-Inj. Am Tage p. op. Fieber, Puls frequent, weiterhin normale Temperaturen; Gallensekretion durch das Drain wechselnd, an manchen Tagen ganz fehlend. Am 9. Tage p. op. ist der Katheter lose in der Wunde, die Nähte haben durchgeschnitten. Profuse Gallensekretion, die langsam versiegt. Heilung durch Granulation.



*Cholelithiasis. Cholecystitis.*

F. Auguste, 25 J., vor 4 Wochen Zwillingsgeburt (4. Partus), seit einigen Tagen Magenkrämpfe, Schmerzen in der rechten Bauchseite. In der Gallenblasengegend deutlich druckschmerzhafter Tumor tastbar, der zeitweilig in den Rücken ausstrahlende Schmerzen verursacht. Kein Fieber. Operation in Äthernarkose, Schrägschnitt, typische Auslösung der entzündlich verdickten, Steine enthaltenden Gallenblase. Zystektomie, Jodoformgazedrainage, reaktionsloser Verlauf.

*Cholecystitis purulenta post typh. abdom.*

P. Anna, 36 J., aufgenommen am 10. Jänner 1908 mit Typhus abdom. in der 4. Krankheitswoche; Milztumor, Erbsenbrühestühle; nach Entfieberung Wohlbefinden und Rekonvaleszenz. 4. Februar neuerdings Temperatursteigerung und Schmerzen in der rechten Oberbauchgegend. Die Gallenblase als harter, schmerzhafter Tumor zu tasten. Unregelmäßiges Fieber. Am 28. Februar Operation in Äthernarkose. Kocherscher Schnitt durch den rechten M. rectus gibt genügenden Zugang zu der in frische, leicht blutende Adhäsionen eingebetteten Gallenblase. Schwierige Lösung derselben, wobei wiederholt ihre brüchige morsche Wand einreißt. Inhalt Eiter und eine große Menge kleiner und größerer Steine. Cholezystektomie, Drainage der Leberwunde durch eingelegte Jodoformgazestreifen. Schichtennaht der Bauchdeckenwunde bis auf eine untere Drainlicke. Reaktionslose Heilung.

*Cholecystitis (Empyem).*

K. Theresie, 50 J., aufg. 24. Juni 1908. Krankheitsbeginn vor fünf Jahren. Hinter dem rechten Rektus und etwas nach der Seite ein faustgroßer, unbestimmt begrenzter Tumor. Zeitweilig Schmerzen und Erbrechen. Operation in Chloroformnarkose. Vertikaler Schnitt durch den rechten Rektus. Nach Eröffnung des Peritoneums sieht man die mannsfaustgroße, entzündete und prall gespannte Gallenblase, welche mit der Umgebung fest verwachsen ist. Lösung der Darm- und Netzhänsionen. Dabei reißt die Gallenblase an der hinteren Wand an einer kleinen Stelle ein und es entleert sich Eiter. Hierauf wird die Blase mit dem Kropffössel aus dem Leberbett ausgelöst, dabei reißt wiederum die vordere Wand ein und es entleert sich der ganze eitrige Inhalt. Jetzt fühlt man mehrere große Gallensteine durch die auffallend dicke Wand. Nach Ligatur und Durchtrennung des Ductus cysticus wird die Gallenblase entfernt. In der Tiefe der Wunde eine wallnußgroße vereiterte Lymphdrüse (Exstirpation). Drainage des Wundtrichters durch mehrere Jodoformgazestreifen. Heilung p. s. reaktionslos.

*Icterus gravis; Cholezystostomie.*

G. G., 28 J., aufg. 2. März 1908. Angeblich immer gesund. Beginn der jetzigen Erkrankung vor 2 Jahren mit Bauchschmerzen. Gleichzeitig trat leichter Ikterus auf, welcher trotz ärztlicher Behandlung langsam stärker wurde. Im Jahre 1906 war Patient in Luhatschowitz. Im Jahre 1907 in Karlsbad. Der Ikterus verschwand trotzdem nicht und wird seit 3 Monaten immer intensiver, weshalb Pat. vom behandelnden Arzte ins Spital geschickt wird.

Befund: Pat. mittelgroß. Hochgradiger Ikterus (dunkelgelb). Brustorgane normal. Leber auffallend vergrößert, reicht handbreit unter den Rippenbogen. Lebertrand wulstig. Gallenblase nicht palpabel. Milz gleichfalls vergrößert, palpabel. Abdomen nirgends druckempfindlich. Harn gelbbraun, enthält reichlich Gallenfarbstoff, Stühle weißlichgrau, tonartig. Abendliche Temperatursteigerungen. 6. März. Operation in Äthernarkose. Cholezystostomie. Pararektaler Winkel-

schnitt. Leber auffallend vergrößert. Gallenblase schlaff nicht vergrößert, in zahlreiche Adhäsionen eingebettet. Kein Stein palpabel. Nach Lösung der Adhäsionen sieht und palpiert man zu beiden Seiten des Leberhilus zahlreiche weiche Drüsen von Nuß- bis Kleinapfelgröße. Ein Drüsenpaket läßt sich weit hinter der Leber palpieren. Ein Stück einer Drüse wird entfernt und erweist sich als einfache Hypertrophie. Wegen parenchym. Blutung wird diese Stelle mit 3 Jodoformgazestreifen tamponiert. Hierauf wird die große Bauchwunde durch Naht verkleinert. Die Jodoformgazestreifen werden durch den untersten Wundwinkel geführt und die Gallenblase in der Mitte der Wunde eingenäht, jedoch nicht eröffnet. Verband. Post op. 3 Physostigminjektion. (0·001) in zwei-stündigen Intervallen.

9. März. Eröffnung der Gallenblase. Einführung eines Drains, welches in ein angebundenes Fläschchen geleitet wird. Die Galle fließt erst nach mehreren Tagen in geringer Menge ab.

23. März. Streifen und Nähte entfernt. Es fließt reichlich Galle ab. Der Stuhl wird gefärbt. Der Ikterus wird geringer, schwindet jedoch nicht.

68 Tage post op. gebessert entlassen, mit Drain und Fläschchen. Der Ikterus, wenn auch geringer, besteht fort. Weitere Nachrichten fehlen.

407—420. *Ascites*. 14 F. (6 W.), 3 †. In 5 Fällen wiederholte Punctio abdominis, Grundkrankheit Vitium cordis und Cirrhosis hepatis. — 7mal Laparotomia explorativa; 2mal Laparot. bei Tuberculosis peritonei (1 geheilt, 1 †); 2mal Talma-Operation (Cirrhosis hepatis) mit wesentlicher Besserung (in 1 Falle hielt die Besserung  $\frac{3}{4}$  Jahre lang an, bis sich wiederum der Bauch mit Wasser füllte und der Pat. kachektisch zu Grunde ging).

#### 421. *Strangulatio ilei*.

Z. Veronika, 4 J. Das blasse schwächliche Kind leidet seit Monaten an Diarrhoe, seit 7 Tagen Ileuserscheinungen mit mäßiger Auftreibung des Leibes, weder Stuhl noch Winde. Laparot. Geblähte Ileumschlingen, an zwei Stellen durch dünne Netzstränge abgeschnürt. Hirsekorn- und erbsengroße Knötchen an der Darmserosa, vergrößerte Mesenterialdrüsen. Ulcera ilei. Nach Lösung der Adhäsionsstränge Enteroanastomose. Gestorben am 3. Tage unter andauerndem Erbrechen und Kollaps.

#### 422. *Strangulatio intest. tenuis*.

Cz. J., 20 J., vor 4 Jahren Perityphlitis, seit 5 Tagen Ileus. Darmsteifung. Laparotomie. Peritonitis. Abschnürung des geblähten Dünndarms durch einen Netzstrang. Gestorben 6 Stunden p. op.

#### 423. *Volvulus ilei*.

K. Anna, 30 J., Ileus seit 5 Tagen, kollabiert ins Spital gebracht. T. 37·6 P. 136. Laparotomie. Peritonitis. Ileum knapp an der Mündung in das Coecum zweimal spiralig um seine Achse gedreht. Resektion und seitliche Implantation des Ileums in das Colon ascendens. Exitus nach einigen Stunden.

#### 424. *Invagination*.

Cz. J., 42 J., mit Ileus kollabiert ins Spital gebracht. Laparotomie, Peritonitis. Invaginatio ileocoecalis. Resektion. Implantatio ilei ins Colon ascendens. Gestorben nach einigen Stunden.

425. *Strangulatio flex. sigmoid.*

L. Eva, 45 J., Ileus besteht 24 Stunden. Kolossaler Meteorismus, Darmsteifung. Mediane Laparotomie. Großer Schnitt. Hämorrhag. Serum. Abnorm aufgeblähter Dickdarm (40 cm im Umfange). Kolossal gedehnte flex. sigm., durch einen Netzstrang, der am linken Wandperitoneum fixiert ist, abgeschnürt. Dünndarm nicht verändert, Netzresektion, Entleerung des Darmes durch ein per anum eingeführtes Darmrohr. Reposition des nunmehr kollabierten Dickdarmes und Bauchdeckennaht. Heilung p. p.

**Varia.**

426. *Darmadhäsionen post Appendicit.*

L. K., 24 J., wurde im vorigen Jahre wegen Appendizitis operiert. Seit einigen Wochen bestehen Darmbeschwerden, kolikähnliche Schmerzen, Stuhlverstopfung. Während der Spitalsbeobachtung wiederholtes Erbrechen und große Schmerzen. Relaparotomie, pararektaler Schnitt. Verwachsungen des Cöcums mit dem Wandperitoneum. Nach Lösung der Adhäsionen wurden die Wunden mit Serosa übernäht. Die Beschwerden verschwanden vollständig.

427. *Fistula abdominis.*

K. Franz, 25 J., wurde vor 6 Monaten auswärts wegen Appendizitis operiert. Patient kommt mit eiternder Fistel zur Aufnahme. Spaltung der Fistel. Entfernung von Ligaturen. Heilung.

428. *Fistula intestini tenuis post herniotomiam.*

P. Agnes, 48 J. Vor 6 Wochen auswärts Herniotomie wegen rechtseitiger H. crural. incarcerata, es entwickelte sich eine Darmfistel. Bei der Spitalsaufnahme Ekzem der Umgebung der kleinen, von einem Granulationshof umgebenen Fistel. Während der Behandlung des Ekzems schloß sich die Fistel spontan.

**Hernien.**

429—530. *Freie Leistenbrüche.* 112 F. (103 M., 9 W.), davon 2mal Rezidiv nach Bassini. 57 rechts, 44 links und 11 beiderseits. 20 Kranke gehörten dem 1. Jahrzehnte an, 29 dem 2., 32 dem 3., 16 dem 4., 7 dem 5., 6 dem 6. und 2 dem 7. Jahrzehnte. Operiert wurden 111 Kranke. 1 Kranker hat den operativen Eingriff verweigert. 110 geheilt, 1 gestorben. 92mal wurde die Radikaloperation nach Bassini, meistens mit der Modifikation nach Brenner gemacht und 30mal die Ivaginationsmethode nach Kocher. Als ungewöhnlicher Bruchsackinhalt fanden sich 8mal adhärentes Netz, 4mal der Processus vermiformis (Resektion), 2mal das Cöcum, 1mal das Colon transversum und 1mal die Flexura sigmoidea; 2mal Blasendivertikel. In 3 Fällen bestand Kryptorchismus (Fixation des Hodens im Skrotum), in 3 Fällen Hydrocele funiculi, in 3 Fällen Varicocele (Resectio plexus pampinif.), 1mal gleichzeitig Operation einer kongenitalen Phimose (Circumcisio), 1mal Exstirpation von Halsdrüsen, 2mal Semicastratio. Der Wundverlauf war 2mal durch Stichkanaleiterung, 3mal durch Abszeßbildung, 3mal durch Hämatom, 4mal durch Epididymitis, 1mal durch ein scharlachähnliches Exanthem, 6mal durch Bronchitis und 2mal durch Pneumonie gestört. 2 Fälle wurden in Lumbalanästhesie, 11 in Novokainanästhesie, 9 in Äther-Chloroform-, 9 in Chloroform- und 80 in Äthernarkose operiert. Dauer der Spitalsbehandlung 10 Tage bis 4 Wochen, in 1 Falle 2 Monate.



Ignaz P., 45 J., Bergmann. In Äthernarkose. Bassini links. Blasendivertikel. Ätherbronchitis und Pneumonie. Wunde heilt p. p. Exitus am 25. Tage post op. Obduktionsbefund: Bronchitis putrida, Pneumonia lobularis, Gangraena lob. inf. pulmon. dext.

531—548. *Eingeklemmte Leistenbrüche*. 18 Fälle (18 M.), 16 geheilt, 2 gestorben. 2 Kranke gehörten dem 2. Jahrzehnte an, 4 dem 3., 3 dem 4., 4 dem 5., 2 dem 6. und 3 dem 7. Jahrzehnte. 12mal rechts, 6mal links. Dauer der Einklemmung 5 Stunden bis 8 Tage, in einem Falle angeblich 3 Wochen. Operation 13mal in Äthernarkose, 5mal in Novokainanästhesie. In 13 Fällen wurde an die Herniotomie die Radikaloperation nach Bassini angeschlossen. Abnormer Bruchinhalt: 4mal gangränöses Netz, 2mal Ileocöcum; 1mal Reposition en masse. Bei einem Falle wurde auch ein freier Leistenbruch der anderen Seite radikal nach Kocher operiert. Dauer der Spitalsbehandlung 9 Tage bis 4 Wochen, 1mal 7 Wochen.

Paul S., 68 J., pens. Schmied. Seit 25 Jahren Leistenbruch rechts, seit 4 Jahren auch links. Seit 3 Wochen soll der rechtseitige Leistenbruch nicht mehr reponibel sein. Wiederholtes Erbrechen und starke Schmerzen. Stuhlgang noch am Tage vor der Spitalsaufnahme. Marastischer Mann. 2 mannsfaustgroßer, inkarzierter, schmerzhafter Leistenbruch rechts. Links hühnereigroßer reponibler Leistenbruch. In Äthernarkose Herniotomie. Bei Eröffnung des Bruchsackes entleert sich reichlich Stuhl und Eiter. Im Bruchsack das letzte Ileum und Cöcum. An der Schnürfurche des Cöcums ein hellerstückgroßes Loch, aus dem sich Stuhl entleert. Resektion eines 65 cm langen Darmstückes, Ileum und Cöcum mit Processus vermiformis. Einstülpungsnaht der beiden Darmlumina und seitliche Anastomose des Ileums mit dem Colon ascendens. Tamponade der Bauchhöhle, Semicastratio. Verkleinerung der Wunde durch Naht. Reaktionslose Heilung.

Josef J., 47 J., Tagelöhner. Elend aussehender Mann. Puls 132. Temperatur 37.6. Zweimannsfautgroßer inkarzierter Leistenbruch rechts. Novocainanästhesie und Morphiuminjektion. Herniotomie. Im Bruchsack rötliches Bruchwasser und zwei fast normal aussehende Darmschlingen. Nach Erweiterung der Bruchpforte wird der Darm samt seinem Mesenterium vorgezogen und dabei zeigt sich eine retrograde Inkarzeration einer 40 cm langen Dünndarmschlinge. Dieselbe ist dunkelblau verfärbt und zeigt zwei Schnürfurchen, die sich quer über das ganze Mesenterium der Schlinge fortsetzen. Das Mesenterium jenseits der Schnürfurche ödematös und dunkel verfärbt. Aus der Bauchhöhle entleert sich reichlich hämorrhagische Flüssigkeit. Reposition des Darmes. Tamponade der Bauchhöhle. Post op. reichlich flüssige blutige Stühle. Trotz Kampfer-, Digalen- und Adrenalininjektionen Exitus letalis.

549—554. *Freie Schenkelbrüche*. 6 F. (1 M., 5 W.). Alle geheilt. 1 Kranker gehörte dem 3. Jahrzehnte an, 4 dem 5. und 1 dem 6. Jahrzehnte. 5mal rechts, 1mal links. In allen Fällen in Äthernarkose Radikaloperation nach Fabricius. In einem Falle gleichzeitig Radikaloperation eines Narbenbruches nach Blinddarmoperation. Dauer der Spitalsbehandlung 12 Tage bis 28 Tage.

555—565. *Eingeklemmte Schenkelbrüche*. 11 F. (3 M., 8 W.). Alle geheilt. 1 Kranker gehörte dem 3. Jahrzehnte an, 4 dem 5., 2 dem 6., 2. dem 7., 1 dem 8. und 1 dem 9. Jahrzehnte. 4mal rechts, 7mal links. Dauer der Einklemmung 14 Stunden bis 9 Tage, in einem Falle 14 Tage. Als ungewöhnlicher Bruchsackinhalt fanden sich 3mal gangränöses Netz, 1mal



Dickdarm und 4mal gangränöser Dünndarm. Der Wundverlauf war 2mal durch Atherbronchitis gestört. Operiert wurde 6mal in Äthernarkose, 1mal in Äther-Chloroformnarkose und 4mal in Novokainanästhesie. In 3 Fällen wurde der Herniotomie die Radikaloperation nach Fabricius angeschlossen. Dauer der Spitalsbehandlung 17 bis 33 Tage.

Sophie K., 47 J., Tagelöhnersgattin. Seit 5 Tagen Brucheinklemmung. Diffuse Bötung und Schwellung der linken Schenkelbeuge. Oberschenkel und linkes großes Labium ödematös. Durch die dünnen Bauchdecken die gesteiften Darmschlingen sichtbar. Temp. 38.0, Puls 112. In Äthernarkose Herniotomie. Bruchsack gangränös, nach Eröffnung desselben entleert sich jauchiger Eiter und Stuhl. Bruchsackinhalt eine gangränöse Dünndarmschlinge mit einer zwanzighellerstückgroßen Perforationsöffnung. Resektion eines 20 cm langen Dünndarmstückes. Einstülpungsnaht der beiden Darmenden. Enteroanastomose (Seit zu Seit). Jodoformgazetamponade. Verkleinerung der Wunde durch Naht. Reaktionslose Heilung.

Marie M., 50 J., Kleinhäuslersgattin. Seit 60 Stunden Brucheinklemmung. Kindsfaustgroße inkarzerierte Schenkelhernie links. In Äther-Chloroformnarkose Herniotomie. Bruchinhalt eine gangränöse Dünndarmschlinge. Resektion des gangränösen Darmstückes. Vereinigung der Darmenden durch den Murphyknopf. Jodoformgazetamponade. Verkleinerung der Wunde durch Naht. Durch 3 Tage Bronchitis. Weiterer Verlauf normal. Murphyknopf geht am 10. Tage ab. Heilung.

Katharina T., 60 J., Ausgedinglerin. Seit 4 Tagen Brucheinklemmung. Große schmerzhaftige Geschwulst des linken großen Labiums und des Mons Veneris. Annahme einer inkarzerierten Leistenhernie links. In Novokainanästhesie Herniotomie. Schnitt über der Geschwulst. Die Hernie erweist sich als rechtseitige Schenkelhernie. Im Bruchsack eine gangränöse Dünndarmschlinge. Resektion eines 20 cm langen Darmstückes. Vereinigung der Darmenden durch den Murphyknopf. Jodoformgazetamponade. Verkleinerung der Wunde durch Naht. Reaktionslose Heilung. Murphyknopf am 18. Tage post op. abgegangen.

Agnes L., 62 J., Grundwirtin. Seit 9 Tagen Brucheinklemmung. Hühnereigroße inkarzerierte Schenkelhernie rechts. Darmsteifung. In Äthernarkose Herniotomie. Im Bruchsack jauchiges Bruchwasser, Darminhalt und eine perforierte Dünndarmschlinge. Darmwandbruch. Resektion eines 12 cm langen Darmstückes. Vereinigung der Darmenden durch den Murphyknopf. Jodoformgazetamponade. Verkleinerung der Wunde durch Naht. Am nächsten Tage wird beim Einführen des Mastdarmrohres ein den Darm komprimierender Fremdkörper in der Scheide getastet. Ringpessar, welches über ein Jahr lang liegt. Dasselbe wird mit der Giglischen Säge an 2 Stellen durchsägt und entfernt. Reaktionslose Heilung. Murphyknopf muß unbemerkt abgegangen sein, da er im Röntgenbilde nicht mehr sichtbar ist.

566—567. *Nabelbruch*. 2 F. (1 M., 1 W.), im Alter von 6 und 8 Jahren. Beide geheilt. Radikaloperation einmal in Äther-, einmal in Chloroformnarkose. Umschneidung und Exzision des Nabelbruches, in einem Falle Abtragung des adhärennten Netzes, Längsspaltung der vorderen Rektusscheide und Mobilisierung des Muskels. Verschuß der Bruchpforte durch eine fortlaufende Naht. Knopfnahst des Muskels, der vorderen Rektusscheide und der Haut. Reaktionslose Heilung in 14 und 18 Tagen.

568. *Eingeklemmter Nabelbruch*. 1 F. (W.).

Henriette L., 56 J., Private. Vor 5 Jahren wegen eingeklemmten Nabelbruches auswärts operiert. Vor 7 Monaten wieder 9 Tage wegen Inkarzeration

des Bruches in einem Krankenhause. Vor 3 Tagen trat neuerdings Bruch-  
einklemmung auf. Der Bruch wurde auswärts reponiert. Trotzdem kein Stuhl, keine  
Winde. Erbrechen. Seit 6 Jahren leidet Patientin an Diabetes. In der Nabel-  
gegend die alte gedehnte Narbe und ein faustgroßer, nicht reponibler Bruch. Die  
Haut des Bruches exkoriert. Im Harn reichlich Saccharum. Nach der Spitals-  
aufnahme Stuhl und Winde. Am 2. Tage Erbrechen fäkulenter Massen. In  
Novocainanästhesie Umschneidung der Haut des Bruches und Freipräparierung  
des Bruchsackes. Im Bruchsack ist eine starkgeblähte Ileumschlinge mit auf-  
fallend verdickter Wand adhärent. Bei Lösung der Adhäsionen entleeren sich  
Gase und Darminhalt. Perforation am Einschnürungsring. Resektion der inkar-  
zerierten Darmschlinge. Einstülpungsnaht der Darmenden. Enteroanastomose  
(Seit zu Seit). Zweischichtige quere Naht der Bauchwunde. Drainage. Nach der  
Operation reichliche Stuhlentleerungen. Am 3. Tage Exitus letalis.

### Sonstige Unterleibsbrüche.

569. *Hernia ventralis*. 1 F. (W.) geheilt.

Sophie N., 50 J., Advokatenswitwe. Seit 11 Jahren bestehender Bauchbruch.  
Vor 2 Tagen Inkarzerationserscheinungen. Kein Stuhl, keine Winde, Erbrechen.  
Übermannsfaustgroßer, nicht reponibler Bruch oberhalb des Nabels. Deutliches  
Gurren. Zunge feucht. Kein Aufstoßen, kein Erbrechen. In Äther-Chloroform-  
narkose Radikaloperation. Freilegung und Eröffnung des Bruchsackes. Bruch-  
inhalt adhärentes Netz und Querkolon. Resektion des Netzes. Abtragung des  
Bruchsackes. Verschuß der Bruchpforte wie bei der Operation des Nabelbruches.  
Reaktionslose Heilung.

570—574. *Hernia abdominalis in cicatrice*. 5 F. (5 W.) Alle geheilt.  
1 Kranke gehörte dem 2. Jahrzehnte an, 1 dem 3., 2 dem 5. und 1 dem 6. Jahr-  
zehnte. 2mal Narbenbruch nach Nabelbruchoperation, 2mal nach medianer  
Laparotomie (Adnexektomie und Totalexstirpation des Uterus), 1mal nach  
Appendektomie. In allen Fällen Radikaloperation. Exzision des Bruchsackes  
und Bruchpfortennaht wie beim Nabelbruch. Operation 4mal in Äther-  
narkose, 1mal in Chloroformnarkose. Dauer der Spitalsbehandlung 15 bis  
20 Tage.

575. *Hernia abdominalis incarcerata*. 1 F. (W.), gestorben.

Therese G., 58 J. Vor 4 Jahren Radikaloperation eines großen Nabel-  
bruches. 2 Tage vor der Spitalsaufnahme unter Kolikschmerzen und Erbrechen  
erkrankt. Korpulente Frau, kollabiert, zyanotisch. Puls 120, unregelmäßig. Zunge  
trocken. Schmerzhafter Tumor der rechten Bauchhälfte. In Äthernarkose Ope-  
ration. Fettgewebe brandig, nach zersetztem Harn stinkend. Die Geschwulst er-  
weist sich als eingeklemmter Bauchbruch. In den zahlreichen Buchten des Bruch-  
sackes eine Dünndarmschlinge eingebettet. Die etwa 40 cm lange Darmschlinge  
an mehreren Stellen perforiert. Resektion der inkarzerierten Darmschlinge. Entero-  
anastomose (Seit zu Seit). Jodoformgazetamponade. Kochsalzinfusion. Exitus  
letalis 8 Stunden post op.

## VI.

# Mastdarm und Anus.

576—580. *Carcinoma recti*. 5 F. (1 M., 4 W.), 1 geheilt, 2 gebessert 1 ungeheilt, 1 gestorben.

Eva K., 60 J., Tagelöhnerin. Seit 6 Monaten Blutungen aus dem After, später Abgang von Schleim und Eiter. Blasse, mäßig genährte Frau. Im Rektum ein ovales, quergestelltes Geschwür, das hauptsächlich der hinteren Wand angehört und vorn eine etwa 2 Querfinger breite Brücke freilässt. Die Ränder des Geschwüres sind wallartig, der untere Rand knapp über dem Anus. In Äthernarkose Amputatio recti. Umschneidung des Afters. Mobilisieren und Vorziehen des Rektums. Einnähen des Darmes in die Hautwunde. Naht des Dammes. Abtragung des Rektums mit dem Paquelin. Stopfrohr. Reaktionslose Heilung. Histologisch: Verhornendes Plattenepithelkarzinom.

Malvine K., 64 J., Private. Großes, unbewegliches Rektumkarzinom. Der untere Rand mit dem Finger erreichbar. Das Karzinom stenosierte nahezu vollständig das Darmlumen. In Äthernarkose Kolostomie. Gebessert entlassen.

Barbara Z., 45 J., Tagelöhnerin. Inoperables, stenosierendes Rektumkarzinom. Kolostomie. Gebessert entlassen.

Marie K., 52 J., Müllersgattin. Seit 3 Monaten Abgang von Schleim Blut und Eiter aus dem After. An der hinteren Rektalwand nach rechts übergreifend ein quergestelltes Geschwür mit wallartig aufgeworfenen derben Rändern. Der Grund des Geschwüres leicht blutend. Der untere Rand etwa 3 cm vom Anus entfernt. Operation verweigert.

Valentin K., 30 J., Kanzleidiener (vergl. J.-B., 1907, Nr. 585). Karzinomrezidiv in der Narbe. In Novokainanästhesie Kolostomie nach Mosetig. 3 Monate post op. erliegt Patient der fortschreitenden Kachexie.

581—582. *Prolapsus recti*. 2 F. (1 M., 1 W.), geheilt.

Ludwig C., 4 J. Totaler, mehrere Zentimeter langer Rektumprolaps, der sich leicht reponieren lässt, aber immer wieder hervortritt. In Äthernarkose Prolapsoperation nach Hoffmann. Heilung mit gutem Erfolg.

Marie W., 3 J., Bergmannskind. Reposition des Prolapses. Heilung.

583. *Ulcus recti*. 1 F. (W.).

Marie M., 35 J., Telegraphenaufsehersgattin. Seit 4 Wochen Tenesmus und Abgang von Blut beim Stuhlgang. Patientin im 2. Monate gravid. An der vorderen Rektumwand, 2 Querfinger oberhalb des Anus, ein etwa kronenstückgroßes Geschwür mit weichem Grunde und aufgeworfenen Rändern. Der untere Rand des Geschwüres lässt sich bis vor den Anus ziehen. In Äthernarkose Exzision des Geschwüres, quere Naht mit Katgut. Heilung.



584. *Vulnus lacerocontusum ani et recti*. 1 F. (M.).

Johann P., 20 J., Knecht. Wenige Stunden vor der Spitalsaufnahme stürzte Patient auf einen umgefallenen Sessel, wobei ein Sesselfuß dem Patienten in den After gedrungen sein soll. Rißquetschwunde am After gegen das Steißbein zu. Sphinkter erhalten. An der vorderen Wand des Rektums eine 4 cm lange longitudinal verlaufende Schleimhautwunde. Stopfrohr. Opium. Heilung.

585. *Lipoma pendulum ad anum*. 1 F. (W.).

Anna P., 28 J., Bergmannsgattin. Seit 2 Jahren bestehende hühnereigroße gestielte Geschwulst in der Nähe des Afters. Stiel daumendick. Seit 14 Tagen ist die Haut exulzeriert. In Novokainanästhesie Exstirpation. Naht. Heilung.

586—587. *Fissura ani*. 2 F. (2 M.), im Alter von 27 und 42 Jahren. In beiden Fällen in Äthernarkose Sphinkterdehnung und Kauterisation mit dem Paquelin. Heilung.

588—591. *Fistula ani*. 4 F. (3 M., 1 W.), im Alter von 34 bis 48 Jahren. In allen Fällen Spaltung der Fistel mit dem Paquelin. Heilung.

592—601. *Hämorrhoiden*. 10 F. (7 M., 3 W.), im Alter von 26 bis 58 Jahren. In 9 Fällen in Äthernarkose, bei 1 Fall in Novokainanästhesie Abtragung der Hämorrhoiden mit dem Paquelin. In 2 Fällen wurde auch eine bestehende Fissur verschorft. Alle geheilt.

602—603. *Periproctitis*. 2 F. (2 M.). Infiltrat, welches spontan zur Heilung kommt.

---

## VII.

# Harnapparat.

604—605. *Ren mobilis*. 2 F. (2 W.).

Veronika W., 38 J., Fabrikarbeiterin, und Luise Sch., 27 J., Unterbeamten-gattin. In beiden Fällen Wanderniere rechts. Die bewegliche Niere deutlich palpabel. In Äthernarkose Nephrorrhaphie. Schnitt von der 12. Rippe zur Crista ossis ilei. Nach Durchtrennung der Weichteile und der Fascia lumbodorsalis wird die bewegliche Niere vom Bauche her gegen die Wunde gedrückt. Spaltung und teilweise Ablösung der Capsula propria und Fixation derselben durch Knopfnähte an Muskel und Faszie. Einlegung von Jodoformgaze-streifen gegen die Niere. Verkleinerung der Wunde durch Knopfnähte. In beiden Fällen reaktionslose Heilung.

606. *Kystoma renis*. 1 F. (M.).

Josef M., 39 J., pensionierter Zugsbegleiter. Vor 5 Jahren beim Verschieben von Eisenbahnwaggonen verletzt. 1 Jahr nach der Verletzung durch 6 Tage Blutharnen. Fünfmonatliches Krankenlager, davon 1 Monat auf der Poliklinik in Wien. Auffallende Abmagerung. Wiederholt auftretende Hämaturie. Seit 1 Monat jeden 3. Tag Blutharnen verbunden mit intensiven Schmerzen.



Blasser, hochgradig abgemagerter Mann. Abdomen eingesunken. Vom rechten Rippenbogen bis zum Nabel eine kopfgroße, schmerzhaft, zystische Geschwulst, welche die dünnen Bauchdecken vorwölbt und der rechten Niere angehört. Leber- und Milzrand über dem Tumor deutlich palpabel und respiratorisch verschieblich. Im Harn Blut und Eiweiß. Zahlreiche rote Blutkörperchen. Blasenepithelien. Keine Zylinder. In Äthernarkose Laparotomie, Nephrektomie. Pararektaler Schnitt rechts. Nach Eröffnung der Bauchhöhle sieht man den großen zystischen Tumor der rechten Niere, welcher von der Leber teilweise gedeckt wird. Die Leber wird zurückgeschoben und das Wandperitoneum eröffnet. Bei dem Versuche, den Nierentumor auszuschälen, platzt derselbe und es entleert sich eine große Menge blutiger Flüssigkeit. Der Zysten-sack wird frei präpariert und nach doppelter Ligatur des Ureters und Nierenstiemes exstirpiert. Drainage der retroperitonealen Wundhöhle durch einen Hautschlitz in der Lumbalgegend. Naht des Wandperitoneums, Drainage der Bauchhöhle mit Jodoformgaze. Naht der Bauchwunde. Subkutane Kochsalzinfusion 1½ Liter. Pat. erholt sich von dem schweren Eingriff nicht. Trotz wiederholter Kochsalzinfusionen, Kampfer- und Digitalinjectionen, tritt 4 Tage post op. Exitus letalis ein. Obduktionsbefund: Beiderseitige lobuläre Pneumonie. Hypertrophie und fettige Degeneration des Herzens. Zirkumskripte Peritonitis an der Operationsstelle. Chronisch entzündliche strikturierende Veränderung im untersten Ureterabschnitt.

607. *Nephritis chronica. Decapsulatio renum.* 1 F. (M.).

Josef C., 26 J., Lehrer. Seit Jahren bestehende Nephritis. Wiederholter Spitalsaufenthalt. Geringe Besserung. Vorgeschlagene Operation wurde früher verweigert. Auffallend blasser Mann. Hochgradige Ödeme des Gesichtes und der Beine. Kopfschmerzen. Kleiner frequenter Puls. Harnmenge sehr gering. Esbach 0.7%. In Äthernarkose Decapsulatio renum. Zuerst links, dann rechts. Schnitt von der 12. Rippe zur Crista ossis ilei. Freilegung der Nieren. Spaltung, Ablösung und teilweise Abtragung der Capsula propria. Jodoformgazetamponade und Naht der Wunden. Durch 3 Tage erhöhte Temperatur. Harnmenge steigt rasch auf 2000 bis 2200. Esbach sinkt auf 0.2%. Wunden heilen reaktionslos. 4 Wochen post op. gebessert entlassen. Pat. ist einige Monate später zu Hause seinem Leiden erlegen.

608. *Abscessus nephriticus sin. Nephrotomie.* 1 F. (M.), geheilt.

J. K., 36 J., Mühlenbesitzer. Vor 2 Jahren eitrige Zystitis und beiderseitige Epididymitis. Vor 3 Mon. neuerdings Zystitis. Vor 3 Wochen Schmerzen und Schwellung in der linken Nierengegend. Schleimig-blutig-eitriger Harn. Seit 4 Tagen intensive Schmerzen und Schüttelfröste. Blasser, abgemagerter Mann. Schmerzen in der linken Lendengegend, besonders beim Aufsetzen. Unter dem linken Rippenbogen ist eine schmerzhaft, kugelige Vorwölbung palpabel. Harn trüb, reichlich eitriger Bodensatz. Abends Fieber. Schüttelfröste. In Äthernarkose Inzision. Eröffnung eines großen perinephritischen Abszesses. Spaltung der Niere an ihrer Konvexität. Das Nierenbecken von Eiter erfüllt. Tamponade. Fieber verschwindet nach einigen Tagen. Harn wird klar. Wunde heilt durch Granulation.

609—611. *Lithiasis vesicae urinariae.* 3 F. (2 M., 1 W.).

Josef K., 2½ J., Tagelöhnerskind. Im Röntgenbild ein nußgroßer Stein sichtbar. In Äthernarkose Sectio alta. Exstruktion des Steines. Vollkommene Naht der Wunde. Reaktionslose Heilung.

Susanna H., 9 J., Grundbesitzerskind. Im Jahre 1906 zweimal Lithotripsie (vgl. J.-B. 1906, Nr. 531). Seit mehreren Monaten wieder Harnbeschwerden,

zeitweise Harnverhaltung. Im Röntgenbild ein wallnußgroßer Stein sichtbar. In Äthernarkose Sectio alta. Extrak tion des Steines (Phosphatste in). Vollkommene Naht der Wunde. Reaktionslose Heilung.

Paul C., 37 J., Aufseher. Seit 14 Tagen Harnbeschwerden, Harn drang und intensive Schmerzen auch in der linken Nierengegend. Harn trüb, eitrig. Sonde stößt auf einen großen Stein. In Äthernarkose Sectio alta. Extrak tion eines über gänseeigroßen, runden, von Phosphatschichten eingeschlossenen Steines. Doppelte Blasendrainage. Fieberhafter Verlauf. Eitrige Bronchitis und Pneumonie, die zur Abszedierung kommt. Exitus letalis am 24. Tage post op. Obduktionsbefund: Großer Lungenabszeß des linken Unterlappens. Schrumpfniere beiderseits.

#### 612. *Lithiasis et tumor prostatae.*

Julius J., 66 J., Oberlandesgerichtsrat. Seit Jahren blasenleidend. Wiederholt wegen Zystitis auswärts behandelt. Seit Monaten Katheterismus. Mit kompletter Harnverhaltung ins Spital gebracht. Es gelingt der Katheterismus mit einem Prostatakatheter. Es wird Blut und Urin entleert. Prostata höckerig und stark vergrößert. Am 4. Tage gelingt es nicht den Katheter einzuführen, weshalb die mächtig gefüllte Blase punktiert wird. Nach Entleerung der Blase stößt die Dogge des Blasentrokarts auf Steine, weshalb einige Tage später, ohne Narkose, die Sectio alta gemacht wird. Entfernung eines hühnereigroßen und 7 bohnen großer fazettierter Uratsteine mit Phosphatbelag. Dittel-Ultzmann'sche Doppel drainage. Nach Entfernung der Doppel drainage täglich Ausspülung der Blase mit dem Nélatonkatheter. 6 Wochen später kommt es bei der Blasenausspülung zu einer Blutung. Der Prostatatumor wesentlich größer. 2 Monate nach der Sectio alta in Äther-Chloroformnarkose transvesikale Prostatektomie. Entfernung des riesigen Prostatatumors. Tamponade und Offenlassen der Wunde. Nach 2 Monaten besteht noch eine für eine Hohlsonde passierbare Blasen fistel, welche sich langsam, aber vollkommen schließt. Blasenspülungen mit Nélatonkatheter Nr. 20, welcher sich leicht einführen läßt. Bei der Entlassung besteht Kontinenz der Blase. Histologisch: Adenoma prostatae.

#### 613. *Tumor prostatae.* 1 F. (M.), gestorben.

Johann B., 62 J., Hutmacher. Seit 3 Jahren Blasenbeschwerden, Harnträufeln. Blase mächtig gefüllt. Großer Prostatatumor mit höckeriger Oberfläche. Täglich Katheterismus und Blasenspülung. In Äthernarkose transvesikale Prostatektomie. Exitus letalis am 7. Tage post op. Obduktionsbefund: Nephritis chronica, Degeneratio adiposa cordis et hepatis. Sepsis. Histologisch: Adenocarcinoma prostatae.

#### 614. *Cystitis.* 1 F. (M.), geheilt.

Johann M., 51 J., Tagelöhner. Sectio alta. Doppel drainage. Heilung.

#### 615. *Schrumpfb lase. Polypus urethrae.* 1 F. (W.).

Anna B., 41 J., Bergmannsgattin. Seit 2 Monaten Harnträufeln. Ein erbsen großer, langgestielter Polyp ragt aus dem Orificium urethrae heraus. Abtragung. Blase leer. Ständiges Harnträufeln. In Äthernarkose Sectio alta. Blase geschrumpft. Blasenwand in ein dickes Schwielen gewebe umgewandelt. Doppel drainage. Nach Heilung der Wunde ist Patientin im St ande sitzend den Harn durch  $\frac{1}{2}$  Stunde zu halten, beim Gehen besteht Harnträufeln.

## VIII.

### Männliches Genitale.

616—617. *Varicocele*. 2 F. im Alter von 15 und 18 Jahren. Beide links. 1mal in Äther-, 1mal in Chloroformnarkose Resektion des Plexus pampiniformis. Suspension des distalen Stumpfes am Rektusansatz. In 1 Falle auch Raffungsnähte der Faszia nach Kocher. Heilung.

618—626. *Hydrocele*. 9 F., im Alter von 8 bis 57 Jahren. Alle geheilt. 6mal rechts, 3mal links. Operation 5mal in Äther-, 1mal in Chloroformnarkose und 3mal in Novokainanästhesie. 5mal Radikaloperation nach Bergmann, 3mal nach Andrews und 1mal wegen entzündeter Hydrocele Semicastratio.

Peter M., 55 J., Grundwirt. Semicastratio. Ligatur und Abtragung eines kleinen Bruchsackes. Bruchpfortennaht.

627—628. *Hydrocele funiculi spermatis*. 2 F., im Alter von 15 und 19 Jahren. 1mal rechts, 1mal links. Radikaloperation. 1mal in Äthernarkose, 1mal in Novokainanästhesie. In beiden Fällen Raffungsnähte der Faszia nach Kocher. Heilung.

629. *Cystis funic. spermatis*. 1 F. In Äthernarkose Exstirpation. Heilung.

630. *Strangulatio penis*. 1 F.

Kalman K., 4 J., Kaufmannskind. Abschnürung des Penis im Sulcus coronarius durch einen Faden. Die ödematöse Glans hängt nur an einem zündholzdünnen Stiele, wird gangränös und fällt ab.

631. *Amputatio glandis*. 1 F.

Karl K. 16 J. Grundbesitzerssohn. Masturbation. Selbstverstümmelung mit einer Sense. Amputatio penis hinter der Glans. In Äthernarkose Fixation der Urethra am Dorsum durch Katgutnähte. 7 Wochen später wieder Spitalsaufnahme wegen narbiger Verengung des Orificium urethrae. In Äthernarkose Exzision der Narbe. Mobilisierung der Urethra, Spaltung und Fixation derselben. Heilung.

632—633. *Ruptura urethrae*. 2 F., geheilt.

Johann A., 35 J., Zugspacker. Am Tage der Spitalsaufnahme Sturz von der Bremse auf die Puffer eines Eisenbahnwaggons. Der Damm tumorartig geschwellt. Haut blauschwarz verfärbt. Aus der Harnröhrenmündung starke Blutung. Katheterismus gelingt nicht. In Äthernarkose Urethrotomia externa. Die Urethra in der Pars membranacea quer und vollkommen abgerissen. Blutstillung. Verweilkatheter. Später Sondenbehandlung. Heilung. Patient sondiert sich nicht weiter und kommt nach 3 Monaten wegen Stricture urethrae wieder zur Aufnahme. Sondenbehandlung. Der Kranke wird mit Sonde Nr. 25, die er sich selbst einführt, entlassen.

Georg S., 37 J., Bergmann. Vor 3 Monaten Sturz von einer Brücke. Nach der Verletzung durch 4 Tage blutiger Urin. Seither Harnbeschwerden. Harn



wird nur mühsam und tropfenweise herausgepreßt. Sondierung gelingt nicht. In Äther-Chloroformnarkose Urethrotomia externa. Die Urethra in der Pars bulbosa abgerissen. Verweilkatheter. Sondenbehandlung. Heilung.

634—636. *Stricture urethrae*. 3 F., im Alter von 29, 37 und 48 Jahren. 2 geheilt, 1 gestorben.

Johann S., 48 J., Grundbesitzer. Vor 20 Jahren Sturz auf einen harten Gegenstand. Urinbeschwerden. Harnträufeln. Seit 14 Tagen steht die Harnblase über Nabelhöhe. Elend aussehender Mann. Apfelgroße zystische Vorwölbung am Mittelfleisch. Bei Druck auf dieselbe entleert sich aus der Harnröhrenmündung ein dünner Urinstrahl. Das Divertikel füllt sich aus der maximal gefüllten Blase sofort wieder. Sondierung gelingt nicht. Punctio vesicae unter Chloräthylanästhesie. Schwere Zystitis. Einige Tage später in Äthernarkose Urethrotomia externa. Exzision der Strikturstelle und des dickwandigen Divertikels. Naht der vorderen Urethralwand. Verweilkatheter. Exitus letalis. Obduktionsbefund: Cystitis ulcerosa. Pyelitis et Pyelonephritis. — In den beiden anderen Fällen Sondenbehandlung. Heilung.

637. *Corpus alienum in fossa navicul.* 1 F.

Stephan D., 2½ J., Häuslerskind. Das Kind hat sich ein kleines Steinchen in die Harnröhrenmündung gesteckt. In Äthernarkose Dorsalinzision der bestehenden Phimose. Spaltung des Orificium urethrae. Extraktion eines linsen großen Steines. Heilung.

638. *Abscessus periurethralis*. 1 F. Inzision. Heilung.

639—640. *Tuberculosis epididym.* 2 F., im Alter von 23 und 50 Jahren. Beide links. Semicastratio. 1mal in Äthernarkose, 1mal in Novokainanästhesie. Heilung.

641. *Elephantiasis praeputii*. 1 F. Circumcisio. Heilung.

642. *Ulcus penetrans praeputii*. 1 F.

Maximilian S., 2½ J., Koksarbeiterskind. Perforierendes Geschwür des Präputiums, angeblich von einer Katzenkrallen herrührend. Nach Heilung des Geschwüres in Äthernarkose Circumcisio. Heilung.

643—651. *Phimosis*. 9 F., im Alter von 15 bis 32 Jahren. Alle geheilt. 2mal kongenital. 1mal Phimosenoperation nach Schloffer, 7mal Dorsalschnitt nach Roser, 1mal Circumcisio.

652—655. *Paraphimosis*. 4 F., im Alter von 3 bis 39 Jahren. In allen Fällen Inzision. Heilung.

656—657. *Abscessus scroti*. 2 F., im Alter von 22 und 58 Jahren. Inzision. Heilung.

---

## IX.

# Weibliches Genitale.

### Vulva, Vagina.

658. *Carcinoma vulvae*.

U. K., 33 J. Guldenstückgroßes Ulkus, die Urethralmündung teilweise umgreifend, links wallnußgroßer Knoten der Bartholinischen Drüse und Infiltration der linkseitigen Inguinaldrüsen. Ausräumung der beiderseitigen Leisten-drüsen und Exstirpation des Ulkus. Verschorfung mit dem Paquelin. Rezidiv nach  $\frac{1}{2}$  Jahre (neuerliche Operation 1909).

659—660. *Fistula vesicovaginalis*. 2 F., 1 geheilt.

B. J., 33 J. 1 Partus (Forzeps) vor 6 Monaten, große, von derben Narben umgebene Fistel; 4malige Operation ohne Erfolg (erst eine 5. Operation im Jahre 1909 erfolgreich). — W. C., 27 J. 1 P. spontan; kleine Fistel, Umschneidung, Mobilisierung der Blasenwand, Tabaksbeutelnaht derselben mit Katgut, Knopfnähte (Zwirn) der Scheidenwunde. Kein Verweilkatheter. Prima Intentio.

661. *Condylomata acuminata*. 1 F., geheilt. Abtragung der mächtigen Geschwülste mit der Schere und dem scharfen Löffel, Paquelinisierung.

### Endometritis.

662—734. 73 F. (1 gestorben). 11mal Endometr. catarrhalis, 59mal Endometritis haemorrhagica (darunter 24 post abortum und 3 post partum), 3mal chronische Endometritis, Metritis. — 71mal Abrasio mucosae (Kurettement), 1mal Atmokausis, 1mal vaginale Totalexstirpation (†, 45jährige, fiebernd eingebrachte, total ausgeblutete Frau mit chron. Metritis, Endometritis, Verdacht auf Karzinom). Außerdem in 4 Fällen Discissio, in 4 Fällen Schröder-Emmet (Erosion), in 2 Fällen Hämorrhoidaloperation (Paquelin). Hegarsche Dilatation in 4 Fällen. — Nach dem Evidement Tuschierung mit Jodtinktur, Einführung eines Jodoformstäbchens und eines Jodoformgazestreifens, der zumeist am 3. Tage entfernt wurde.

### Retroflexio, Retroversio uteri.

735—767. 33 F., 1 gestorben. Retroversio 4mal, Retroflexio mobilis 26mal, fixata 3mal. Kombinierte Operationen. 32mal Ventrifixatio nach Olshausen, 1mal nach Czerny (33mal suprasymphysärer querer Bauchschnitt nach Pfannenstiel); 32mal Abrasio mucosae uteri, 4mal Schroeder-Emmet (Erosion); 15mal Dammplastik nach Hegar, Fritsch; 5mal Discissio; Adnexectomia unilateralis (Hydrosalpinx) 1mal; Adnexectomia bilat. (Adnextumoren) 1mal; Nephrorrhaphia dextr. (Wanderniere) 3mal; 1mal Appendectomia. — 1 Pat.

(Ventrofixatio, Adnexectomia bilateralis) ging nach längerem Krankheitslager kachektisch zu Grunde; bei der Obduktion fand sich ein symptomlos verlaufendes Carcinoma ventriculi.

768—775. *Prolapsus vaginae, uteri*. 8 F., geheilt. 2 Frauen mit totalem prolapsus uteri et vaginae, 6mal prolapsus posterior. 2mal vaginale Totalexstirpation des Uterus; 8mal Kolporrhaphia posterior nach Hegar, Fritsch. 6mal Abrasio mucosae, 2mal Schroeder-Emmet; 1mal Ventrofixatio uteri Olshausen (Pfannenstiel-Bauchschnitt); 1mal Radikaloperation eines rechtseitigen Schenkelbruches nach Fabricius.

### Myoma uteri.

776—793. 18 F., 1 gestorben. 6 Fälle von gestielten fibrösen Polypen (4 nulliparae, 1 V-para, 1 XII-para); 1mal gangränöses Fundusmyom mit inversio uteri; 1mal gangränöses Myom bei einer hochgradig anämisch und septisch eingebrachten 46jährigen Frau (†), Torsion, Stielligatur, Abtragung mittels Paquelin; 2mal Abrasio mucosae. 6 Fälle von Uterus myomatosus: 1mal (27jährige nullipara) Kolpotomia anterior und Enuclatio myomatis, hierauf Vaginaefixatio des retroflect. Uterus. 5mal (2 nullip. 3 I—X-parae) vaginale Totalexstirpation. 6 Fälle große Myome (3 nullip., 3 I—X-parae), 1mal supra-vaginale Uterusamputation mit Stielversorgung nach Chrobak, 5mal abdominale Totalexstirpation (1mal Adenomyoma Recklinghausen, 1mal Pyosalpinx und Ovarialzyste).

### Carcinoma uteri.

794—811. 18 F., 4 gestorben. 3mal Korpuskarzinom, 15mal Zervix- und Portiokarzinom; Frauen im Alter von 35 bis 62 Jahren (10 im 5., 5 im 6. Lebensjahrzehnt). In 5 Fällen Radikaloperation nach Wertheim mit 2 Todesfällen (1mal Sepsis, 1mal Dilatatio et degeneratio cordis adip.); in 2 Fällen vaginale Totalexstirpation (Ca. port. geheilt); in 11 Fällen vorgeschrittene, radikal, nicht mehr operable Karzinome (Exkochleation, Paquelin, Chlorzink, Ferripyrin). Hievon 2 Todesfälle (1mal Kachexie, 1mal Urämie).

### Ovarium.

812—821. *Cystovarium*. 10 F., 9 geheilt, 1 gestorben.

K. Th., 30 J., 3 P., 1 Ab. Metrorrhagien. Douglastumor und kindskopf-großer Tumor in abdomine. Med. Lapar., bilaterale Dermoidzysten. Abtragung derselben und des Processus vermiformis.

Sch. A., 45 J. Nullipara (siehe J.-B., 1894, Nr. 249). 1894 Ovariectomie. Vor 1 Monat unter peritonitischen Symptomen erkrankt. Tumor in abdomine. Unter stürmischen Erscheinungen Perforation ins Rektum. Abgang großer Mengen eiterähnlicher dicklicher Massen (Cholestearin). Heilung unter konservativer Behandlung.

F. M., 52 J., 8 P., letzter vor 20 J., seit 7 J. Menopause (siehe J.-B., 1904, Nr. 376 (Einklemmung einer linkseitigen Schenkelhernie, Dünndarmresektion mit Seit-zu-Seit-Anastomose), jetzige Erkrankung seit 3 Wochen. Bauchschmerz, Stuhlverstopfung, kein Abgang von Winden; Pat. kommt in sehr desolatem Zustand zur Aufnahme, klagt über große Leibscherzen, Erbrechen. Puls klein, frequent; Decubitus sacralis; Meteorismus, Darmsteifung; mediane Laparotomie:



zweimannsf Faustgroße rechtseitige Dermoidzyste, Stieldrehung ( $3\frac{1}{2}$  mal). In die Stieldrehung der Zyste wurde eine Pleumschlinge mitgenommen und bis zur Aufhebung der Lichtung mitgedreht. Nach Abtragung der Zyste konnte die Dünndarmdrehung leicht gelöst werden. Die Wegsamkeit des Darmes stellte sich sogleich wieder her. Am 12. Tage erlag die Kranke der fort dauernden Herzschwäche.

K. E., 27 J., 1 P. vor 6 Monaten. Kindskopfgröße Bauchgeschwulst. Med. Lapar., linkseitige Ovarialzyste, mehrfache Stieldrehung. Heilung (15 Tage).

H. S., 38 J., 5 P., 1 Ab. Tumor in abdomine. Med. Lapar., linkseitige Ovarialzyste. Heilung (28 Tage).

Ch. J., 55 J., 7 P. Menopause erst seit 5 Monaten, seit 3 Tagen Kolik, Erbrechen, weder Stuhl noch Winde, Meteorismus, Fieber; med. Lapar., mannskopfgröße, blauschwarze Zyste des l. Ovar.. Stieldrehung nach rechts, am Fundus ut. zwei wallnußgroße subseröse Myome. Abtragung der Zyste und Enukleation der Myome. Heilung (22 Tage).

Sp. K., 34 J., seit 1 Woche Pleuserscheinungen infolge Stieldrehung einer enorm großen Zyste. Mediane Laparot. Zyste des rechten Ovar.,  $1\frac{1}{2}$  mal nach rechts gedrehter Stiel. Abtragung und Exstirpation des adhären ten processus vermiformis. Abtragung eines nußgroßen gestielten Myoms des Fundus. Heilung (27 Tage).

St. A., 64 J., 3 P. Seit 3 Monaten rasches Wachstum des Unterleibes. Befund: großer zystischer Tumor, welcher das Becken erfüllt und nach oben bis fast an den Rippenbogen reicht. Med. Laparot., mehrkammerige Zyste des linken Ovar., rechte Adnexe mit der Zyste verwachsen. Abtragung. Große Herzschwäche (Digalen); am 18. Tage steht Pat. zum erstenmal auf, am 19. Tage Thrombose der linken Schenkelvene. Geheilt entlassen am 28. Tage.

B. M., 30 J., 2 P., 1 Ab. Uterus hinter der Symphyse, aus dem Orificium ragt ein nußgroßer gestielter Zervixpolyp, rechts vom Uterus ein faustgroßer beweglicher Tumor, hinter dem Uterus, den Douglas erfüllend, ein kindskopfgroßer Tumor. Med. Lapar., rechts Dermoidzyste, links ein im Douglas adhären ter Zysten sack. Abtragung beider Adnexe. Heilung (19 Tage).

B. St., 28 J., 1 P., apfelgroße bewegliche Geschwulst des r. Ovar.; Neo cöcalgegend sehr druckempfindlich. Pararektale Lapar. Ovarialzyste mit Blut als Inhalt (Haematoma folliculi). Typische Abtragung des wenig veränderten, sehr langen proc. vermiformis. Heilung (19 Tage).

#### 822—823. *Cystis tub-ovarialis*. 2 F., geheilt.

H. M., 40 J. Nullipara. seit  $\frac{1}{2}$  J. krank, Ischias, Pystian erfolglos. Befund: Uterus hinter der Symphyse, rechts Tumor im Douglas, linke Adnexe verdickt. Med. Lapar., rechts kindskopfgröße, links faustgroße T.-O.-Zyste. Adnexectomia bilat. Abtragung des sehr langen Wurmfortsatzes. Heilung (25 Tage).

K. Th., 41 J. Nullip. Tumor in abdomine. Med. Lapar., rechtseitige T.-O.-Zyste von Kindskopfgröße, intraligamentös, links Salpingitis chron., subseröse U.-Myome. Bilat. Adnexect. und Enukleation eines walnußgroßen Myoms. Heilung (26 Tage).

#### 824. *Fibroma ovarii*. 1 F.

P. A., 35 J., 7 P., 4 Ab., letzter P. vor 3 J., letzter Ab. vor 3 Monaten; vor 3 Wochen starke Metrorrhagie, seit 2 Jahren bemerkt Pat. einen wachsenden Bauch tumor; med. Lapar., Tumor ovarii sin. von Zweimannsf Faustgröße. Stiel dreimal nach rechts gedreht, adhären tes Netz zieht die Geschwulst in die rechte Bauchseite, daselbst breite Adhäsionen mit dem Darne, der rechten Tube und dem Wurmfortsatze; Stielligatur, Abtragung des Appendix. U. vergrößert, weich; nach Schluß der Bauchwunde Excochleatio uteri (Abortus incompletus — Plazentarestes). Heilung (28 Tg.).

825—827. *Carcinoma ovarii*. 3 F., 1 gestorben.

K. A., 46 J. Aszites, große Bauchgeschwülste, med. Lap., links Parovarialzyste von Faustgröße, linkes Ovarium in einen 3mannsfaustgroßen höckerigen Tumor umgewandelt, rechts kindskopfgroßer höckeriger Ovarialtumor, Adhäsionen mit Rektum und Bauchwand. Die Serosa des Dickdarmes mit zahlreichen Knötchen besetzt. Abtragung der Geschwülste. Heilung (16 Tage), weitere Schicksale der Pat. nicht bekannt.

L. M., 50 J., seit längerer Zeit Bauchschmerzen und auffallende Abmagerung. Tumor durch die schlaffen Bauchdecken tastbar, med. Lapar., Tumor ovarii dextr. malignus füllt den Douglas aus, mit Rektum und Wandperiton. verwachsen, schwierige Auslösung, am Rektum mußte ein Teil der Geschwulst zurückgelassen werden. Drainage durch die hintere Scheidenwand. Heilung (24 Tg.).

D. M., 54 J., seit  $\frac{1}{2}$  J. krank, Abmagerung, Wachstum des Unterleibes, mannskopfgroßer Tumor, med. Laparotomie, linkes Ovar. in einen mächtigen malignen Tumor umgewandelt, rechtes Ovar. gleichfalls degeneriert. Abtragung beider Tumoren. Ventrale Uterusfixation. Tod am 3. Tage. Herzschwäche.

828. *Sarcoma ovarii*. 1. F., geheilt.

St. W., 50 J., seit 6 J. Menopause, vor 6 Wochen traten wieder Blutungen auf. U. vergrößert, retroponiert, unbeweglich, erbsengroßer Polyp, links übermannsfaustgroßer Adnextumor. Abmagerung. Zunächst Excochleatio ut., dann med. Lapar., fast kindskopfgroßer, im Douglas und mit der Umgebung durch Adhäsionen fixierter weicher Tumor des linken Ovar. Schwierige Auslösung. Drainage durch das hintere Scheidengewölbe. Heilung (18 Tage).

829. *Abscessus ovarii* (Pyovarium). 1 F. Geheilt.

G. E., 31 J., 1 P., am 3. Juli 1908 vaginale Inzision eines Douglasabszesses, siehe Nr. 830. Nach zwei Wochen neuerliche Schmerzen und Fieber, aufg. 25. August. Befund: links hinter dem U. kindsfaustgroßer Tumor, der am U. und dem hinteren Scheidengewölbe (Stelle der Inzision) unbeweglich aufsitzt. 23. Sept. med. Laparot. Lösung der Netzhäsionen von dem Tumor, der den Douglas ausfüllt. Beide Tuben fingerdick, gegen das geschlossene Fimbrienende dickkolbig aufgetrieben, rechts Ovarium intakt, wird belassen. Ligatur und Durchschneidung des rechten Parametrium, Eröffnung des vorderen Scheidengewölbes, Mobilisierung des Uterus und des linksseitigen Adnextumors. Exstirpation des Uterus mit dem letzteren. Beim Auslösen des Tumors Entleerung eines Douglasabszesses. Drainage durch die Scheide. Naht der Bauchdeckenwunde. Der Tumor stellt sich als ein großes Pyovarium dar. Bilaterale Salpingitis chronica. Glatte Heilung (19 Tage).

## Tuben.

830—833. *Pyosalpinx*, *Abscessus Douglasii*, 4 F. geheilt. Inzision des herabgedrängten, vorgewölbten Fornix vaginae und Drainage. 1 F. (G. E.) kam nachträglich zur neuerlichen Operation (siehe Nr. 829).

834—844. *Pyosalpinx*. *Komplizierte Adnextumoren*. 11 F, 1 gestorben. 7mal Totalexstirpation des Uterus und der Adnexe.

P. A., 23 J., 1 Part. vor 22 Monaten. Metrorrhagien seit vielen Wochen. Kreuzschmerzen, Harn- und Stuhlbeschwerden. Befund: Uterus ante-flektiert. Douglastumor. Mediane Laparotomie. Rechts Pyosalpinx, links eitrige Salpingitis, bilat. Adnexektomie. Drainage durch das hintere Scheidengewölbe; typische Resektion des adhärennten, sehr langen Wurmfortsatzes. Verlauf afebril.

— M. A., 42 J., 1 P., vor 20 J., seit 3 Wochen intensive Leibschmerzen  
Befund: Kindskopfgroßer Tumor im Becken. Mediane Laparotomie, rechtseitiger  
Pyosalpinx mit Dünndarmschlingen verwachsen, links Adnexe faustgroß, im  
Douglas adhärent. Totalexstirpation des Uterus mit den Adnextumoren. Resektion  
des Proc. vermiformis. Scheidendrainage. Reaktionsloser Verlauf (36 Tage). —  
Kr. A., 25 J., Nullip., zystischer Douglastumor, mediane Lap., kindskopfgroßer  
Pyosalp. dextr., platzt bei der Auslösung. Drainage durch das eröffnete hintere  
Scheidengewölbe. Reaktionsloser Verlauf (22 Tage). — L. A., 32 J., 1 P.,  
vor 10 J., seither Unterleibsschmerzen. Uterus anteflektiert. Beiderseits Adnex-  
tumoren, mediane Lap., bilat. Salp. purulenta. Zahlreiche Adhäsionen. Total-  
exstirpation des Uterus mit den Adnextumoren. Rechtes Ovar. ließ sich isolieren  
und wurde belassen. Typische Abtragung des adhärennten Wurmfortsatzes.  
Scheidenwunde durch Naht geschlossen. Heilung (23 Tage). — M. K., 33 J.,  
1 P. vor 16 J., mediane Lap., kindskopfgroßer Tumor der linken Tube.  
Darmadhäsionen. Der Tumor platzt bei der Auslösung. Rechte Tube verdickt.  
Totalexstirpation des Uterus nebst Adnexen. Rechtes Ovar. belassen. Drainage  
durch die Vagina und die Bauchdecken. Heilung (23 Tage). Präparat: Pyosal-  
pinx und Cystovarium sin. — W. A., 42 J., nullip., seit 1 Woche heftige  
Unterleibsschmerzen und Fieber. Tumor durch die Bauchdecken palpabel. Med.  
Laparotomie. Därme und Adnexe nicht zu isolieren. Hinter dem Uterus wird  
ein großer, mit stinkendem dicken Eiter gefüllter Hohlraum eröffnet. Nach  
Austupfen des Eiters Drainage in die Scheide und durch die Bauchwunde.  
Verlauf: 2 Tage Fieber, dann normale Temperatur. Langdauernde Eiterung.  
Heilung (3 Monate). — K. A., 26 J., 4 P., seit Wochen Unterleibsschmerzen,  
Metrorrhagien. Adnexenschwellung, links faustgroßer Tumor; med. Lap., Pyosalp.  
bilat., Pyovarium sin., Netz- und Darmadhäsionen. Totalexstirpation des Uterus  
nebst Adnexen. Abtragung des adhärennten Wurmfortsatzes. Drainage durch Vagina  
und Bauchwunde. Präparat zeigt außerdem noch an dem weichen, vergrößerten  
Uterus die mißfarbige Plazentainsertion eines vor wenigen Wochen überstandenen  
Abortus. In den ersten 6 Tagen Fieber. Am 2. Tage intravenöse Adrenalin-  
Kochsalzinfusion und Digaleninjektion wegen Herzschwäche (Puls 130—150).  
Heilung (39 Tage). — O. K., 28 J., nullip., med. Lap., bilat. Hämatosalpinx.  
Exstirpation. Ovarien belassen. Heilung (21 Tage). — B. M., 44 J., 9 P,  
1 Ab., seit 1 Monat Leib- und Kreuzschmerzen und Fieber; Uterus und Adnexe  
bilden einen, das ganze Becken füllenden, sehr druckempfindlichen Tumor.,  
med. Lapar. Beim Versuche, den Tumor von den vielfachen Adhäsionen mit der  
Flexur zu lösen, entleerten sich aus dem perforierten Darne dünnflüssige Fäzes.  
Mühsame Isolierung des Uterus und der Adnexe. Ein vorne dem Uterus auf-  
sitzender Tumor erweist sich als Abszeß, der an drei Stellen in die Flexur per-  
foriert ist. Totalexstirpation des Uterus und der Adnextumoren. Resektion der  
Flexur (25 cm), das proximale Ende wird mobilisiert und vor den Anus gezogen  
und mit Nähten an die Haut fixiert, nach Umstülpung des peripheren Darmendes.  
Tampenade durch Scheide und Bauchwunde. Sepsis. Exitus am 2. Tage. —  
M. A., 43 J., 5 P., letzter P. vor 2 J., fieberhaftes Wochenbett. seither  
Schmerzen. Seit 6 Tagen Obstipation, Schmerzen, Erbrechen, Fieber Uterus nach  
vorn gedrängt durch einen großen Douglastumor, med. Lapar., komplizierte  
Adnextumoren mit Netz-, Darm- und Wandperitoneum verwachsen. Totalexstir-  
pation des Uterus und der Adnextumoren. Drainage durch Vagina und Bauch-  
wunde; am 8. Tage bei fieberlosem Wundverlauf Abgang von Stuhl durch  
Vagina und Bauchwunde. Langwieriger Heilungsverlauf (2<sup>1</sup>/<sub>2</sub> Monate). Spontane  
Heilung der Darmperforation.



Sch. Anna, 42 J. Aufg. 7. November 1907. 1 normale Entbindung vor 20 Jahren. Die Menses waren immer regelmäßig, 4wöchentlich, 5–6 Tage dauernd. 8. Oktober 1906 letzte normale Menses. 21. November heftige Blutung unter Bauchkrämpfen; in einem benachbarten Krankenhause Laparotomie, Exstirpation der graviden rechten Tube; nach einem halben Jahre wegen Bauchnarbenbruch Relaparotomie und Naht der Bauchwunde. Der Zustand besserte sich nicht. Immer noch bestehen Unterleibsschmerzen und Kreuzschmerzen. Die Menses wurde wieder regelmäßig, waren aber in den letzten Monaten profus. — Befund: Sehr anämische, abgemagerte Frau. Medianer Bauchbruch. Hühnereigroße Vorwölbung im unteren Anteile der nach oben bis zum Nabel reichenden Narbe. Das kleine Becken vollkommen durch einen unbeweglichen Tumor ausgefüllt, der anscheinend vom Uterus und den veränderten Adnexen gebildet wird. Zwischen der hinteren Scheidenwand und dem Rektum ist ein elastischer Tumor palpabel, dessen Punktion (von der Scheide aus) eine klare, wasserhelle fadenziehende Flüssigkeit ergibt. Die Portio steht hinter der Symphyse, der Uterusfundus ist am Kreuzbein fixiert. Nach oben zu hat der das Becken ausfüllende Tumor eine grobhöckerige Gestalt, welche rechts gegen die Flanke zu eine größere Ausbuchtung zeigt. Während des Spitalsaufenthaltes wechselndes Befinden. Durch einige Tage Ruhe, dann wieder heftige Schmerzen klopfenden und „tickenden“ Charakters. Ausspülungen, Sitzbäder, Heißluftbäder erfolglos. Da der Zustand unverändert bleibt und Pat. auf eine Operation drängt, wird am 17. Jänner 1908 in Äthernarkose die Laparotomie vorgenommen. Exzision der Bauchnarbe. Lösung der zahlreichen Adhäsionen, des Querkolons von der Bauchnarbe, mehrerer Netzstränge und einer Dünndarmschlinge von dem Beckentumor. Der rechte Anteil des Tumors zum größten Teil gebildet von pseudoligamentösen Zysten, in welche das Ovarium eingebettet ist; von der Tube nur ein Rudiment vorhanden. Links besteht ein faustgroßer Ovarialabszeß, in welchen bei der Mobilisierung eingebrochen wird. Die Tube ist obliteriert, mehrfach abgeknickt und in einem hinter dem Uterus gelegenen Tumor aufgegangen. Das Corpus uteri ist vergrößert, zeigt in der vorderen Wand ein walnußgroßes interstitielles Myom. Mühsame Freilegung des Tumors und Totalexstirpation des Uterus und der Adnexe. Derbe, sehr dicke Schwielen des Geschwulstbettes müssen belassen werden. 2 Jodoformstreifen werden durch die Scheide geleitet; ein Mikulicz-Tampon durch die verkleinerte Bauchwunde eingelegt. Reaktionsloser, fieberfreier Verlauf. Am 7. Tage werden die Jodoformgazestreifen entfernt. Die genähte Wunde p. p. geheilt. Die Drainagewunde heilt durch Granulation. Pat. erholt sich zusehends und verläßt am 17. Februar 1908 (32 Tage) post op. geheilt das Spital.

### Geburtshilfliche Fälle.

845—864. *Spontane Geburten.* 20 F. (7 Erstgebärende, die übrigen Zweit- bis Siebentgebärende). Kopflagen; 1mal Zwillinge; 1mal Hydramnios (Blasensprengung, tote mazerierte Frucht). Normale Wochenbetten; 1 Frau kam mit rechtseitiger kroupöser Pneumonie gebärend zur Aufnahme, welche Komplikation bei lytischem Verlaufe innerhalb 2 Wochen in Genesung endete. In 9 Fällen wurden Rißwunden der Vulva und des Dammes (1. und 2. Grades) genäht. Frühzeitiges Aufstehen vom 3. Tage an wurde allen Pat. erlaubt und von allen ohne Schaden vertragen.

865—873. *Forceps.* 9 F. (1 gestorben). 6 Erstgebärende, 2 Zweit- und 1 Fünftgebärende. 6mal Wehenschwäche, 3mal Rigiditas cervicis.

Letztere Komplikation betraf erstgebärende Frauen im Alter von 42, 44 und 46 Jahren (Zervixinzision, Forzeps, Episiotomie). In 1 Falle (35jährige Zweitgebärende) wurde die Zange bei Steißlage (Wehenschwäche, Aussetzen der Herztöne) nach dem Vorschlage von Levret-Majocchi mit gutem Erfolge angelegt (lebendes Kind). Eine Patientin, welche mit Fieber und übelriechendem Fruchtwasser zur Aufnahme gelangte, machte ein fieberhaftes Wochenbett (6 Tage) durch. Bei einer Patientin wurde eine interkurrente eitrige Mastitis durch Inzision und Biersche Sauglocke behandelt. Eine Patientin erlag einer puerperalen Infektion.

S. A., 35 J. II-para, vor 1 Jahre Abortus im 5. Monat. Vor 3 Tagen Wehenbeginn und Abgang des Fruchtwassers; fiebernd eingebracht. Zwillingschwangerschaft. 1 Kindschädel tief im Becken, II. Hinterhauptslage, übelriechendes Fruchtwasser, Wehenstillstand, Zangenextraktion eines lebenden Kindes. 2. Kind in II. dorsoposteriorer Querlage. Wendung; Extraktion; Asphyxie. Wiederbelebungsversuche erfolglos. Lochien seit der Geburt foetid. Fieber andauernd. Jodipininjektionen und Uterusausspülungen ohne Erfolg. Exitus am 5. Tage p. p.

874—883. *Kraniotomie*. 10 F., geheilt. Enges Becken, Stillstand der Geburt; zumeist war das Fruchtwasser schon vor der Aufnahme abgegangen; 1mal Nabelschnurvorfal (abgestorbenes Kind); 4mal Perforation am lebenden Kind, zu einem größeren Eingriffe im Interesse des Kindes waren diese Patientinnen nicht zu bewegen. Bei 1 Patientin nach Wendung Perforation am nachfolgenden Kopfe.

884—889. *Decapitation, Embryotomie*. 6 F. (1 gestorben); verschleppte Querlagen. 1 Patientin, hochfiebernd eingebracht, erlag einer schweren Sepsis am 9. Tage.

890—891. *Eklampsia*. 2 F. (1 gestorben).

F. M., 42 J. 2. Gravidität (8. Monat); seit 12 Stunden kontinuierlich Krämpfe und Bewußtlosigkeit. Zervix erhalten, Muttermund geschlossen. Sectio caesarea vaginalis anterior. Kraniotomie und Extraktion des zirka 8monatlichen Kindes. Exitus bald nach der Operation. Obduktion: allenthalben Ekchymosen, Leber von Hämorrhagien durchsetzt, fettig degeneriert; parenchymatöse Degeneration der Nieren.

E. J., 20 J., I-para. Eklamptische Anfälle seit 2 Tagen; Amaurose; Uterus entsprechend dem 9. Lunarmonat: 2. Schädellage, reichlich Albumen, 0·6% Esbach; Blasenstich behufs Einleitung der Geburt. Wehenbeginn, der Kopf tritt tiefer ins kleine Becken. Kraniotomie. Nach der Geburt kein eklamptischer Anfall mehr. Sehvermögen nach wenigen Tagen normal. Am 13. Tage p. partum entlassen. Albumengehalt 0·05%.

892. *Hebosteotomie, Angustitas pelvis*. 1 F.

W. Anna, 27 J., aufgenommen 17. Oktober 1908. II-pa. 1. Entbindung vor 1 Jahre (totes Kind). Patientin kommt gebärend ins Spital. Blasensprung 16. Oktober früh, 5 Uhr nachm. Befund: Temp. 37·5, 6½ nachm. Temp. 37·9, Puls 120. Beckenmaße: Sp. 24, Cr. 27, T. 27, B. 18, conj. vera nicht mehr zu messen. I. Schädellage. Große Kopfgeschwulst. Vom Muttermund allseitig nur ein schmaler Saum erhalten. Kopf im Becken fest eingekeilt. Hebosteotomie links. Starke Blutung. Nach Naht der Ausstichwunde neben dem linken Labium Hämatombildung. Entwicklung des Kindes mit der Zange. Episiotomie links. Auf dem linken Stirnbein des Kindes eine ungefähr apfelgroße, tiefe Impression. Das Kind ist asphyktisch, doch gelingt es nach kurzer Zeit,

die Atmung in Gang zu bringen. Nach Naht der Episiotomie Ergotininjektion ( $2\text{ cm}^3$ ) und subkutane Kochsalzinfusion (800). Vom 4. bis 8. Tage Fieber, Abszeß des linken Labium majus, Inzision, Entfieberung. Weiterer Verlauf normal. Am 12. Tage verläßt Patientin das Bett. Am 22. Tage post op. geheilt entlassen. Das Kind wurde bereits am 21. Oktober 1908 von den Angehörigen aus dem Spitale genommen und soll nach Angabe des Vaters vollkommen gesund sein.

893. *Doppelmißbildung. Thoracopagus, Hydramnion.*

B. Emilie, 28 J., Hebamme, aufg. 24. Februar 1908. 5 normale Geburten; letzte Geburt vor  $1\frac{1}{2}$  Jahren. Über letzte Menses kann Pat. nichts bestimmtes angeben, seit 14 Tagen soll der Bauch bedeutend größer geworden sein. Atembeschwerden oder Urinbeschwerden nicht vorhanden. Befund: großes Abdomen, prall gespannt, reichliche Flüssigkeitsmenge, Schädellage; Schädel über dem Becken ballotierend; Herztöne links. Beckenmaße: 25, 28, 31, Conj. diag. 12. Abdomen mächtig aufgetrieben durch den abnorm großen graviden Uterus. Deutliche Undulation. Beide Beine und die Labien hochgradig ödematös. Muttermund handteller groß, Blase steht. Im Becken ballotierend ein großer Körperteil und mehrere kleine Teile. Pat. hat sehr große Beschwerden, weshalb in Äthernarkose die Blase gesprengt wird. Abfluß einer kollosalen Menge Fruchtwassers. Jetzt palpiert man 2 Füße, 4 Hände und mehrere große Körperteile (Zwillinge). Die beiden Füße des einen Fötus werden hervorgeholt. Die Extraktion ist jedoch nicht möglich. Mit der tuschierenden Hand palpiert man deutlich, daß die beiden Fötus zusammengewachsen sind, Doppelmißbildung. Der Kopf des Fötus, von dem die Füße vorgezogen sind, liegt rechts, der 2. Kopf links. Da an eine Extraktion in toto nicht zu denken ist, werden die beiden vorliegenden Beine im Hüftgelenk enukleiert. Hierauf werden die beiden Beine des 2. Fötus hervorgeholt und mit dem Becken in der Lendenwirbelsäule abgetragen. Dann 1 Arm, dann wird der Kopf des 1. Fötus perforiert. Jetzt gelingt es den noch im Uterus befindlichen Teil der Doppelmißbildung mit dem Braunschen Haken in toto zu extrahieren. Die auffallend große Plazenta geht normal ab. Ergotininjektion und subkutane Kochsalzinfusion ( $1500\text{ cm}^3$ ) in die Bauchdecken. Die Doppelmißbildung ist ein Thoracopagus (Omphalopagus) mit 1 Nabel und 1 Leber, sonst vollkommen normal entwickelte Fötus, welche vom Proc. xyph. bis zum Nabel verwachsen sind. Eineiig, weibliches Geschlecht. Am 3. Tage verläßt Pat. das Bett. Am 13. Tage post part. geheilt entlassen.

894—899. *Sectio caesarea.* 6 F., geheilt. 1mal klassischer Kaiserschnitt, 3mal querer Fundusschnitt nach Fritsch, 2mal Frank-Veit.

G. M., 33 J., 4. Schwangerschaft. 3 Partus durch Kraniotomie, beim 1. Partus vor 6 J. resultierte eine Blasenscheidenfistel, die 1 Jahr später im Bieltzer Krankenhause mit Erfolg operiert wurde. Nach Beginn der Wehentätigkeit Sectio caesarea nach Fritsch. Lebendes weibliches Kind. An der vorderen Uterusfläche Residuen einer überstandenen Pelveoperitonitis (band- und fadenförmige Adhäsionen). Wundheilung p. p. Lochialsekrat niemals übelriechend; trotzdem hochfieberhafter Verlauf durch 12 Tage (höchste Temp.  $40.4^0$ , Puls 136, am 3. Tage). Jodipininjektionen am 4., 5., 6. und 8. Tage. Am 13. Tage dauernde Entfieberung und rasche Erholung. Am 19. Tage ist Pat. außer Bett. Geheilt entlassen am 25. Tage.

B. Marianne, 38 J., aufg. 27. April 1908. Pat. wird um  $\frac{1}{2}$  12 Uhr nachts von der Hebamme ins Spital gebracht. I-pa. Angeblich seit gestern abends Wehen. Den Zeitpunkt der letzten Menses weiß Pat. nicht anzugeben. Befund: Pat. sehr klein. Uterus dem letzten Graviditätsmonat entsprechend ver-



größert. Beckenmaße: 23, 26, 27, 16. Muttermund für 1 Finger knapp durchgängig. Über dem Beckeneingang ballotierend der Kopf, Herztöne links unter dem Nabel. Pat. hat keine Wehen. Vollbad. 28. April. vormittags kräftige Wehen. 12 Uhr mitags in Äthernarkose Sectio caesarea. Medianer Bauchschnitt. Vorwölzen des graviden Uterus. Medianer Schnitt. Plazenta an der vorderen Wand im Schnitt getroffen. Rasche Entwicklung des lebenden Kindes weiblichen Geschlechtes. Entfernung der Plazenta. Uterus kontrahiert sich gut. Naht der Uteruswunde. 2schichtig. (Katgutknopfnähte und fortlaufende Katgutnaht.) Am Fundus uteri 2 nußgroße Myome. Reposition des Uterus. Naht der Bauchwunde im oberen Anteil 2-, im unteren 3schichtig. Alle Nähte mit Katgut. Hydroph. Gaze. Heftpflaster. Skultetsche Binde. Gewicht des Kindes: 3300 g. Post op. 3 Physostigmininjektionen (0·001) in 2ständigen Intervallen. Normaler Verlauf. Kind wird von der Mutter gestillt. Heilung der Wunde p. p. Am 22. Tage post op. geheilt entlassen. Leibbinde. Kind vollkommen gesund.

L. Paula, 33 J., aufg. 8. Mai 1908. IV-para. 1. Entbindung im September 1901 im VII mens. Forceps. Kind war tot. 2. Entbindung Oktober 1902 (Trepanatio) Kraniotomie. 3. Entbindung hier im Krankenhaus am 6. September 1906 Hebostotomie-Forceps. Kind tot. Pat. wieder im IX. mens. gravid, letzte Menses 5.—7. August 1907, — will ein lebendes Kind haben und kommt behufs Operation (Sectio caesarea) ins Spital. Befund: Beckenmaße 24, 27, 33. B. 21, Cd. 9½. 20. Mai abends ½10 Uhr treten leichte Wehen auf jede ¼ Stunde von kurzer Dauer. ½11 Uhr nachts in Äthernarkose Sectio caesarea. Medianer Bauchschnitt oberhalb des Nabels beginnend bis 3 Querfinger oberhalb der Symphyse. Vorwölzen des Uterus. Querer Fundusschnitt nach Fritsch. Extrak tion eines lebenden Kindes männlichen Geschlechtes. Entfernung der Plazenta. Naht der Uteruswunde 2schichtig. (Knopfnähte und fortlaufende Serosanaht). Reposition des Uterus. Fortlaufende Naht der Bauchwunde. (Alle Nähte Katgut.) Hydroph. Gaze, Heftpflaster; Skultetsche Binde. Ergotin-injektion während der Operation. Post op. Physostigmininjektion (0·001). Reaktionslose Heilung p. p. Am 18. Tage post op. geheilt entlassen. Leibbinde. Das Kind, von der Mutter selbst gestillt, ist gesund.

B. Eva, 35 J., aufg. 11. September 1908. II-para. 1. Geburt vor 3 Jahren. Nach 3tägigem Kreißen Kraniotomie und Extrak tion. Im Anschluß an die Geburt halbjähriges Krankenlager. Letzte Menses? Erste Kindesbewegungen 3 Wochen vor Ostern. Seit 2 Tagen Wehen. Kleine schwächliche Frau, Beckenmaße Sp. 24, Cr. 26, Tr. 28, B. 19. I. Schädellage, Kopf nach links abgewichen. Herztöne links knapp unter dem Nabel, Fundus 3—4 Querfinger unter dem Schwertfortsatz. Ruptura perinei invet. III. Grad. Ungefähr 4 cm hinter dem Scheideneingang erscheint die Scheide für den tuschierenden Finger durch Narbengewebe gänzlich verschlossen. Rektal ist hoch oben der kindliche Schädel und durch die hintere Scheidenwand auch ein portioähnliches Gebilde durchzutasten. Bei der Spiegeluntersuchung findet sich im Narbengewebe ein querer ca. 1 cm langer Schlitz, durch den eine Uterussonde in den oberen Scheidenabschnitt durchgeführt werden kann und durch den sich Sekret entleert. Wehen haben sistiert, deshalb wird abgewartet. 12. September, ½9 Uhr. In der Nacht einige leichte Wehen. Da die Frau ein lebendes Kind wünscht und ein solches bei den Becken- und Narbenverhältnissen per vias naturales kaum zu erzielen ist, wird zur Sectio caesarea geschritten. In Äthernarkose Sectio caesarea nach Fritsch. Entwicklung eines angetragenen weiblichen Kindes. Doppelte Uterusnaht. 3schichtige Bauchdeckennaht. Heftpflasterverband und Laparotomie-Flanellbinde. Ergotininjektion 1·5 cm³. Heilung p. p.

T. Marie, 27 J., aufg. 23. Mai 1908. Am 14. Oktober 1905 hier im Krankenhause Sectio caesarea (querer Fundusschnitt nach Fritsch). Patientin kommt um 5 Uhr früh mit Wehen ins Spital. Wehenbeginn vorgestern. Blasen-sprung kurz vor der Spitalsaufnahme. Befund: Kopf über dem Beckeneingang, nach rechts abgewichen. Muttermund zehnhellerstückgroß, Zervix tief vorgedrängt, darin ein Ellenbogen. 10 Uhr vormittags kräftige Wehen, Querlage, Kopf rechts, Rücken vorn. Muttermund nun guldenstückgroß, darin ein Ellbogen palpabel.  $\frac{1}{4}$  11 Uhr vormittags in Äthernarkose Sectio caesarea nach Frank-Veit. Medianer Bauchschnitt vom Nabel zur Symphyse. Spaltung des Peritoneal-Überzuges des Uterus im Bereiche und Verlaufe des Schnittes bis zur Plica vesico-ut. Freipräparierung und Vereinigung desselben durch Katgutknopfnähte mit dem Wandperitoneum. Sagitale Inzision der Uteruswand und Extrak-tion eines ausgetragenen lebenden Kindes weiblichen Geschlechtes. Expression der Plazenta. Naht der Uteruswunde, des Peritoneum, der geraden Bauchmuskeln, der Faszie und Haut. (Alle Nähte mit Katgut.) Hydroph. Gaze, Heftpflaster, Blaubinde, Ergotininjektion. Post op. 3 Physostigmininjekt. (0.001) in 2stündigen Intervallen. Fieberhafter Verlauf. Bauchdeckenabszeß im Bereiche der ganzen Wunde. Eröffnung der ganzen Wunde bis auf die Peritonealnaht. Tamponade. Verband. Sofortige Entfieberung. Täglich Verbandwechsel. Normale Granulation. Am 26. Tage post op. mit ziemlich großer granulierender Wunde entlassen. Leibbinde. Ambulante Behandlung. Das Kind, von der Mutter selbst gestillt, ist vollkommen gesund und sehr kräftig.

C. Julie, 28 J., aufg. 5. Dezember 1908. Befund: Dammriß 2. Grades (belegte Wunde), wohl durch Einführung von Instrumenten entstanden (Zange), Scheide weit. Portio erhalten, Muttermund weit, für mehrere Finger durchgängig, rechts tiefer Einriß (wahrscheinlich bei dem Zangenversuche entstanden). Kopf beweglich über dem Beckeneingange. Gesicht vorliegend, Querstand, Kinn rechts. Herztöne kräftig. Als entbindende Operationen kommen in Betracht Perforation (Kraniotomie) und Sectio caesarea extraperitonealis. Nach Vorhalt wird von Seiten der Frau und ihres Mannes die Einwilligung zu letzterer Operation gegeben. Äthernarkose. Desinfektion der Bauchdecken und des Genitales (Jod-tinktur). Medianer Bauchschnitt von 10 bis 15 cm Länge. Blase hochstehend, fällt bei Ablösung des Periton. immer wieder vor; Spaltung des Wandperitoneums und Aufnähung auf die vordere Zervixwand nach Frank-Veit. Zervix dünn, Schädel leicht tastbar; Zervixinzision. Es fließt mißfarbiges Fruchtwasser ab. Der Schädel wird mit der Zange gefaßt, zuerst quer; Zange schließbar nach Drehung in den linken schrägen Durchmesser. Leichte Extrak-tion des Kopfes und des ganzen asphyktischen Kindes. Plazenta muß mit der Hand gelöst werden, wobei Eihautreste zurückbleiben. Die Zervixwunde wird durch Katgutknopfnahnt geschlossen. Die Bauchdeckenwunde wird bis auf eine Lücke geschlossen, durch welche ein drainierender Jodoformgazestreifen (bis an die Uterusnaht heran) eingeführt wird. Jodoformgaze, Heftpflaster, Skultet. Das schwer asphyktische Kind wird erst nach mehr als halbstündigen Wiederbelebungs-versuchen zum Schreien gebracht. An Stirn und Wangen mehrere Exkoriationen, die von dem Zangenversuche herrühren dürften. Schädel und Gesicht zeigen die Mißförmigkeit und Schwellungen der Gesichtslage. Fieberhafter Verlauf. Eiterung der Wunde. Heilung durch Granulation. Am 27. Tage post. op. geheilt entlassen. Das Kind wird von der Mutter gestillt und ist gesund. Gewichts-zunahme 270 g.

900—901. *Placenta praevia*. 2 F. (1 gestorben).



H. H., 33 J., 4. Gravid., 8. Monat, vor 6 Stunden profuse Genitalblutung. Pat. blaß, Puls klein, frequent. Uterus entsprechend dem 8. Monat. Kind lebt. Muttermund für 2 Finger durchgängig, Plazenta vorn links, zur Hälfte vorge-lagert. Sprengung der Fruchtblase, Wendung auf den rechten Fuß. Abgang von reichlichem Fruchtwasser. Extrak-tion des nicht ausgetragenen asphyktischen Kindes. Die mit dem Finger durchbohrte Plazenta geht gleich darauf spontan ab. Nach 3 Stunden stirbt das lebensschwache Kind (2400 g). Fieberloses Wochenbett.

B. H., 36 J., 6. Gravidität, Ende des 8. Monats; seit 1 Monat viermal profuse Blutung. Muttermund für 2 Finger durchgängig, links der freie Rand der Plazenta (praevia marginalis), in Äthernarkose, Wendung auf den r. Fuß. Leichte Extrak-tion eines lebenden Kindes. Jetzt wird erkannt, daß noch ein zweiter Fötus vorhanden. Wendung und Extrak-tion des ebenfalls lebenden Kindes (zweieiige männliche Zwillinge). Manuelle Lösung der beiden sehr fest-sitzenden, sehr großen Plazenten. Uterus atonisch, starke Blutung. Subkutane Kochsalzinfusion (1200 cm<sup>3</sup>); Blutung dauert fort. Instrumentelle Untersuchung ergibt links einen mehrere Zentimeter langen Zervixriß, der sofort genäht wird. Neuerdings Kochsalzinfusion (2300 cm<sup>3</sup>). Herzschwäche andauernd; nach 6 Stun-den erliegt Pat. der akuten Anämie.

903. *Retentio placentaе*. 1 F. 7 Stunden post partum manuelle Lösung der adhären-ten Plazenta. Atonie des Uterus, der sich nach heißer Irrigation kontrahiert.

904—907. *Partus praematurus*. 4 F. 1mal Hydramnios, Zwillinge. Beide lebend geboren, 1320 und 1013 g Gewicht, der größere erholt sich und wird von der Mutter gestillt, der kleinere stirbt am 6. Tage an Lebensschwäche, 1mal Spontangeburt eines 7monatlichen lebenden Kindes, welches am Leben bleibt und mit Muttermilch durch Löffel und Fläsch-chen ernährt wird. 2mal totgeborene Kinder des 7. Monats.

908—917. *Graviditas extrauterina*. 10 F., geheilt.

Sk. J., 20 J. Nullipara. Letzte Menses vor 2 Monaten. Vor 4 Wochen angeblich spontaner Abortus, seither kontinuierliche Blutung. Befund: Retroflexio und Dextropositio uteri, links apfelgroßer Adnextumor. Gestützt auf die bestimm-ten Angaben der Patientin bezüglich Abortus Kurettement und Uterustampo-nade. Nach Entfernung der Gazestreifen wiederholt sich die Metrorrhagie; daher 8 Tage post Evidement Laparotomie (Pfannenstiell), linkseitige hühnereigroße Tubengravidität. Resektion der linken Tube, Ovarium belassen. Ventrofixatio uteri (Olshausen).

L. S., 22 J. 1 Partus vor 2 Jahren, letzte Menses vor 3 Monaten (an-fangs September 1908). Mitte Oktober Blutung, es wurde „Abortus“ und eine „Entzündung in der rechten Seite“ ärztlich konstatiert. Den ganzen November Bettruhe und Stillstand der Blutung. Anfangs Dezember steht Patientin auf; neuerliche Metrorrhagie. Befund: Antelexio, faustgroßer Tumor der rechten Adnexe, den Douglas ausfüllend. Medianer Banchschnitt, rechtseitiger Tüben-fruchtsack wird exstirpiert; der lange, in der Mitte durch Adhäsionen abge-schnürte Appendix wird exstirpiert. Fixatio uteri nach Czerny. Präparat: Be-ginnender Tubarabortus, Fötus 2½ cm lang. Diese Patientin kam im Sommer 1909 neuerlich mit Tubargravidität der anderen Seite zur Aufnahme und Operation.

R. A., 31 J., IV-para, vor 1 Jahre Abortus, sie hat seit 2½ Monaten Kreuzschmerzen, vor 1 Monat angeblich Abortus (?). Befund: Sehr blasse Frau, erhöhte Temp. 37·7°, P. 108. Unterleib druckempfindlich, Uterus vergrößert,



etwas blutiger Ausfluß; im Douglas ein elastischer Tumor, der sich in den ersten 3 Tagen zusehends vergrößert. Mediane Laparotomie am 4. Tage nach der Aufnahme. Zwischen den Därmen Koagula, das kleine Becken mit Gerinnseln und flüssigem Blute erfüllt, linkseitige geplatzte Tubargravidität. Exstirpation der linken Adnexe. Drainage durch das hintere Scheidengewölbe.

K. E., 26 J., vor 7 Jahren Abortus, letzte Menses am 5. August. Aufnahme am 9. Oktober. Seit 3 Wochen Schmerzen im rechten Hypogastrium, seit 14 Tagen Metrorrhagie. Befund: Rechts vom Uterus faustgroßer, schmerzhafter, derbelastischer, unbeweglicher Tumor. Temp. 38·3, P. 120. An den folgenden Tagen vergrößert sich der Tumor zusehends, bei anhaltendem Fieber und dauernd hoher Pulsfrequenz. 17. Oktober Laparotomie (medianer Schnitt). Der blauschwarz durchschimmernde Tumor mit dem Wandperiton. verklebt, namentlich aber mit der Flexur ziemlich innig verwachsen. Schwierige Loslösung, wobei der Tumor (rechtseitiger tubarer Fruchtsack) platzt und eine Menge Blutgerinnsel entleert werden. Adnexektomie. Bei der Toilette wird ein hellerstückgroßer Defekt an der abgelösten Flexura sigmoidea entdeckt und sofort übernäht. Mikulicz-Tamponade des Wundbettes. Vom 12. Tage p. op. an unter Fieber Entwicklung einer Darmfistel, welche allmählich durch Granulation zum Abschluß kommt. Geheilt entlassen am 28. Dezember 1908.

K. F., 43 J. Anamnese fehlt; medianer Bauchschnitt; zweimannsf Faustgroßer, blauschwarzer, linkseitiger Adnextumor mit Flexur, Dünndarmschlingen und im Douglas flächenhaft adhären. Ablösung und Exstirpation. Drainage durch das hintere Gewölbe. Präparat: Tubargravidität. Vom 2. bis 6. Tag Fieber, am 23. Tage geheilt entlassen.

K. M., 28 J. 2 Partus, Menses sistiert 2 Monate. Vor 14 Tagen Blutung (Abgang von „Plazenta“). Befund: Uterus vergrößert, links undeutlicher Tumor; Exochleatio uteri, Plazentarest. Die Blutungen wiederholen sich; 10 Tage nach dem Evidement Laparotomie (medianer Schnitt). Großer linkseitiger tubarer Fruchtsack mit Netz und Flexur verwachsen. Exstirpation. Ventrofixatio uteri nach Czerny. Douglasdrainage durch Jodoformdochte. Entlassung am 20. Tage.

V. J., 24 J. Nullipara. 17. Juli 1904 wegen „Hämatosalpinx“ operiert (Adnexectomia sin.), siehe J.-B., 1904, Nr. 680. Seither Menses regelmäßig, letzte 1. Dezember 1907, am 12. Jänner 1908 Metrorrhagie, angeblich Abortus, in den letzten Tagen wehenartige Schmerzen. Befund: Abdomen sehr druckempfindlich, großer Tumor Douglasii, in den Brüsten Kolostrum. Mediane Laparotomie: das kleine Becken mit Blutgerinnseln erfüllt. Der Uterus nach links verzogen; rechts großer Tubenfruchtsack geplatzt. Nach Abtragung desselben wird auch der Uterus total exstirpiert. Jodoformgaze-Drainage durch die Scheide. Am 22. Tage post op. geheilt entlassen.

H. E., 30 J. 1 Partus vor 8 Jahren. Menses immer unregelmäßig, seit 2 Monaten bestehen Blutungen. Befund: Uterus vergrößert, retrovertiert, rechts und hinten faustgroße, unbewegliche Geschwulst. Mediane Laparotomie. Großer rechtseitiger Tubenfruchtsack, Exstirpation. Ventrofix. ut. Czerny. Heilung nach 18 Tagen.

G. Th., 31 J. 1 Partus. Letzte Menses vor 2 Monaten, plötzliche Erkrankung vor 24 Stunden, stechender Schmerz im rechten Hypogastrium, Schwindel und Schwächegefühl. Befund: Patientin kollabiert, T. 38·2°, P. 100, kaum fühlbar, akute Anämie. Uterus hinter der Symphyse, Douglastumor, auffallende Druckempfindlichkeit des Bauches. Medianer Bauchschnitt, Bauch- und

Beckenhöhle mit reichlichem, flüssigem und geronnenem Blute erfüllt, rechtseitiger geplatzter Tubenfruchtsack mit 2monatlichem Fötus. Exstirpation der rechten Adnexe; die linken in Adhäsionen eingebettet. Intravenöse Kochsalzinfusion. Durch 3 Tage Fieber. Am 19. Tage geheilt entlassen.

V. R. M., 35 J. Nullipara. Blutet seit 6 Wochen. Laparotomie (Pfannenstiel), hühnereigroßer, intakter Fruchtsack der linken Tube. Exstirpation, haselnußgroße Zyste des linken Ovariums (Resektion und Naht). Der an seinem Ende kolbig verdickte Proc. vermiformis wird typisch reseziert. Heilung (20 Tage).

918—928. *Processus puerperalis*. 11 Fälle (3 gestorben), sämtliche post part. hochfiebernd eingebracht. 6 Fälle von Parametritis puerperalis, geheilt. 1mal inguinale Inzision, 1mal Inzision im seitlichen Scheidengewölbe, 1mal Kurettement von retinierten Plazentaresten. — 5 Fälle von Sepsis puerperalis, 3 gestorben (1mal Kurettement und wiederholte intravenöse Kollargolinjektionen erfolglos, 1mal Inzision bilateraler Parotisabszesse, 1mal status moribundus bei der Aufnahme), 2 Fälle gelangten zur Heilung (Kurettement, intrauterine Ausspülung, Tuschierung mit Jodtinktur, Einführung von Kollargoltabletten, intravenöse Kollargolinjektionen).

929—972. *Abortus*. 44 F. (1 gestorben). 11mal protrahierter Abortus, die übrigen Fälle inkompletter Abortus, Retention von Plazentaresten, 3mal spontaner Abgang des Eies. 23mal digitale (manuelle) Ausräumung, bei den übrigen instrumentelle Ausräumung (Abortuszange, Kurette); 13mal Dilatation (Laminaria, Barnes-Fehling, Hegar).

H. J., 33 J., aufg. 8. August, vor 14 Tagen inkompletter Abortus, 4. Mens., seither profuse Blutungen, Fieber, Schüttelfröste; bei der Ankunft Temp.  $39.7^{\circ}$ , Puls 144, kollabiert; in Äthernarkose digitale Ausräumung, jauchige stinkende Plazenta. Tuschierung mit Jodtinktur, Jodoformbongie. Ergotin, subkutane Kochsalzinfusion ( $1\frac{1}{2}$  Liter). Fieber kontinuierlich, am 3. Tage intravenöse Kollargolinjekt.  $7\text{ cm}^3$  einer 2%igen Lösung. Heiße Uterusirrigation. Kollargolinjektion am 5. Tage wiederholt. Jodipininjektion und noch 2mal Kochsalzinfusionen. Schüttelfrost täglich, fortschreitende Sepsis, der die Patientin am 14. Tage nach der Aufnahme erliegt.

973—977. *Abortus artificialis*. 5 Fälle. Indikationen je einmal Osteomalazie, Nephritis (Pat. hatte bei der vorherigen Entbindung Eklampsie durchgemacht), Tuberculosis chronica, schwere Lues, bedrohliche Schwangerschaftsbeschwerden nach Cholelithiasisoperation. Laminaria, Barnes-Fehling; 2mal manuelle Entfernung der Plazenta.

## X.

# Obere Extremität.

## Verletzungen.

### Einfache Frakturen.

978. *Fractura claviculae*. 1 W. Sayrescher Verband. Heilung.

979—982. *Fractura humeri*. 4 F. (3 M., 1 W.), 1 Fall Fraktur im Collum anatomicum. Blaubindenverband. Auf Wunsch ambulatorische Weiterbehandlung. 1 Fall veraltete Fraktur im Collum chirurgicum. Operation verweigert. 2 Fälle Fraktur im Collum chirurgicum (ein Schräg- und ein Querbruch). Heftpflasterextensionsverband. Heilung mit vollkommen freier Beweglichkeit.

983. *Fractura olecrani inveterata*. 1 M. Aktive und passive Bewegungen. Bäder. Heilung.

984—986. *Fractura antibrachii*. 3 M. Eine veraltete, schlecht geheilte Fraktur handbreit oberhalb des Handgelenkes. Ein etwa 10 Tage alter Bruch beider Unterarmknochen in der Mitte. Bruchenden in schlechter Stellung, einander genähert. Durch Doppelschienen-Blaubindenverband mit volarem und dorsalem Röllchen Heilung in guter Stellung. Eine Fraktur eines Unterarmes oberhalb des Handgelenkes, kombiniert mit Radiusfraktur des anderen Armes. Schienenverband. Heilung.

987. *Fractura radii*. 1 M. Typische Fraktur. Schedesche Schiene. Heilung.

### Komplizierte Frakturen.

988. *Fractura commin. humeri et scapulae*. 1 M. Verbunden mit ausgedehnter Zermalmung der Weichteile. Exartikulation des Humerus. Heilung.

989. *Fractura complicata antibrachii*. 1 W. Bereits infiziert. Inzision. Heilung mit Versteifung im Handgelenk.

990. *Fractura complicata radii*. 1 M. Gefensterter Gipsverband. Heilung.

991—992. *Fractura complicata digitorum*. 2 F. (1 M., 1 W.) In einem Falle Naht der Weichteile. Schienenverband. Heilung. Im anderen Falle bereits Handphlegmone. Enukektion von 3 Fingern. Heilung.

993—1008. *Conquassatio*. 16 F. (16 M.) Ein Fall Zermalmung des Oberarmes und zweier Finger der anderen Hand nebst anderen Weichteilverletzungen. Amputation des Oberarmes an der Grenze des mittleren



und oberen Drittels. Enukleation der Finger. Heilung. 4mal Zermalmung der Hand, dabei 1mal Exartikulation derselben, 2mal Exartikulation in den Metakarpokarpalgelenken der Finger, einmal Heilung ohne Eingriff. 10 Fälle Zermalmung von Fingern, einmal mit Radiusfraktur, einmal mit Phlegmone kompliziert. In allen Fällen Enukleation der Finger oder einzelner Phalangen. Heilung. Einmal Zermalmung der großen Zehe. Exartikulation im Metatarsophalangealgelenk. Heilung.

### Luxationen.

1009—1012. *Luxatio humeri*. 4 F. (4 M.). Davon 2 veraltete Verrenkungen. Reposition. Heilung.

1013—1016. *Luxatio antibrachii posterior*. 3 F. Einmal mit Zermalmung dreier Finger kombiniert. Reposition. Heilung. Einmal entsteht nach der Reposition (normale Stellung im Röntgenbilde) eine Myositis ossificans. 10 Wochen nach der Verletzung Arthrotomie, da Beweglichkeit gering und in der Ellbogenbeuge eine knochenharte Resistenz tastbar ist, die nach der Reposition unter allmählicher neuerlicher Gelenkschwellung entstanden ist. Knochenstücke werden exstirpiert, die knöcherne Verwachsung zwischen Radius und Ulna wird mit Hammer und Meißel abgetragen. Reaktionslose Heilung. Gute Beweglichkeit. Im 3. Falle Reposition. Heilung.

1017. *Luxatio radii inveterata*. 1 F. Operation verweigert.

1018. *Luxatio pollicis complicata*. 1 F. Reposition und Naht. Heilung.

### Distorsionen.

1019. *Distorsio manus*. 1 F. (1 M.). Zugleich mehrere Rißquetschungen und Bruch einiger Zähne. Essigsäure Tonerde. Heilung.

### Weichteilverletzungen.

1020—1035. *Vulnus lacerocontusum*. 16 F. (13 M., 3 W.). 6mal Finger-Verletzungen, davon 1mal folgende Phlegmone. Heilung. 3mal war die Hand betroffen, 1mal Hand und Unterarm, 4mal der Unterarm, davon einmal Abreißung der Haut desselben; 5 Wochen nach der Verletzung Deckung des handgroßen Defektes mit Thierscher Transplantation vom Oberschenkel. Glatte Heilung. 2mal am Ellbogengelenk. Heilung.

1036—1049. *Vulnus scissum*. 14 F. (9 M., 5 W.). In 5 Fällen Unterarm verletzt; davon einmal Ligatur der Arteria radialis, einmal Ligatur der Arteria ulnaris, Naht des Nervus ulnaris und der Sehne des Flexor carpi ulnaris; völlige Heilung ohne Innervationsstörung. 4mal die Hand betroffen, dabei 3mal Naht von Strecksehnen, 1mal Unterbindung der Arteria radialis in der Foveola radialis. 5mal Finger-Verletzungen, davon 3mal Abtrennung von Fingern, 1mal Beugesehnen durchtrennt. Heilung.

1050. *Contusio humeri*. 1 F. (1 W.). Geheilt.

1051—1053. *Combustio*. 3 F. (3 M.). Verbrennungen 2. und 3. Grades an Hand und Unterarm. Heilung unter Borvaselinverbänden.



## Schußwunden.

1054—1059. *Vulnus sclopetarium*. 6 F. (6 M.). 5mal die Hand betreffend; Entfernung der Projektile. In einem Falle Einschuß an der Streckseite des rechten Unterarmes, Schrägbruch des Humerus in seiner Mitte. Das Projektil liegt knapp an der Frakturstelle. (Röntgendurchleuchtung.) Heftpflasterextensionsverband. Projektil entfernt. Heilung.

## Neubildungen.

1060. *Lipoma humeri*. 1 F. (1 M.). Ausschälung der zweifaustgroßen Geschwulst. Heilung p. p.

1061. *Fibroma humeri*. 1 F. (1 M.). Exstirpation des faustgroßen Tumors in Novocainanästhesie. Heilung p. p.

1062. *Cystis axillae*. 1 F. (1 M.).

J. T., 12 J. Seit einem Monat bestehende angeblich nach dem Turnen aufgetretene, keinerlei Beschwerden verursachende Geschwulst der rechten Achselhöhle. Faustgroßer elastischer Tumor. Exstirpation. Vielbuchtige, mehrkammerige Zyste mit klarem etwas fadenziehendem Inhalt. Heilung p. p.

1063. *Gumma humeri*. 1 F. (1 M.). Exstirpation. Heilung.

1064. *Sarcoma antibrachii*. 1 F. (1 W.).

Helene G., 59 J. Die über 1 Jahr bestehende Geschwulst soll sich aus einer seit Kindheit bestehenden Warze gebildet haben. Apfelgroße, oberflächlich zerfallende Geschwulst, die mit einem dünnen Stiel der Haut der Streckseite aufsitzt, mit dieser gegen die Unterlage gut verschieblich ist. Eine tastbare Drüse im Sulcus bicipitalis, mehrere in der Achselhöhle. Exzision der Neubildung. Schnitt über 1 cm im Gesunden. Abtragung der intakten Faszie. Deckung mittels Thierscher Plastik vom Oberschenkel, nach Verkleinerung der Wunde durch einige Nähte. Ausräumung der Achselhöhle und Exstirpation der Drüse im Sulcus bicipitalis. Heilung p. p. Histologischer Befund: Großzelliges Sarkom in Vereiterung.

## Entzündliche Erkrankungen.

1065—1077. *Phlegmone*. 13 F. (10 M., 3 W.). 9mal betraf die Phlegmone die Hand, zum Teil auf den Unterarm übergreifend. In 4 Fällen genügten Inzisionen, 1mal wurde der Daumen, 1mal der kleine Finger exartikuliert. 1mal nekrotische Handwurzelknochen extrahiert, 1mal das nekrotische Capitulum ulnae abgekappt. In 1 Falle war die endliche Heilung durch Pyämie verzögert. 1mal Unterarmphlegmone. Inzision. Heilung. 3mal der Oberarm betroffen. Nach Inzisionen rasche Heilung.

1078—1090. *Panaritium*. 13 F. (10 M., 3 W.). 7mal genügten Inzisionen. 3mal wurde die Endphalanx des Daumens entfernt, 2mal mußte der dritte, 1mal der vierte Finger im Metacarpophalangealgelenk exartikuliert werden. Immer Heilung.

1091. *Necrosis humeri*. 1 M. Die Nekrose betrifft einen Amputationsstumpf. Reamputation unmöglich. Exartikulation im Schultergelenk. Heilung.

1092—1093. *Gangraena*. 2 F. (1 M., 1 W.). Einmal Karbolgangrän der Haut und des Unterhautzellgewebes des Unterarmes. Heilung unter

antiseptischen Verbänden. Im anderen Falle trockene Gangrän des vierten Fingers nach Hackenverletzung vor Monatsfrist. Exartikulation. Heilung p. p.

1094—1096. *Osteomyelitis*. 3 F. (2 M., 1 W.). Einmal der Humerus, einmal der Radius, einmal die Ulna betroffen.

Pauline N., 10 J. Angeblich infolge eines Stoßes 5 Tage krank. Schwappende Abszesse an der Vorder- und Rückseite des rechten, in toto pastös geschwellenen Oberarmes. Mehrere Inzisionen. Humerusschaft fast zirkulär periostentblößt; dicker grauroter Eiter. Jodoformgazetamponade. Entfieberung. Von der Mutter Entlassung erzwungen.

E. Sz., 6 J. Vor 5 Tagen durch Sturz auf den Ellbogen verletzt. Bei der Aufnahme Phlegmone des Armes, über dem Ellbogen schwappende Abszeß. Inzisionen. Fieberabfall; am nächsten Nachmittag aber 39°. Beim Verbandwechsel Eiter aus einer kleinen Öffnung aus dem Gelenk; Eiterung um die Ulna. Breite Spaltung entlang der Ulna, Eröffnung des Ellbogengelenkes. Der proximale Anteil der Ulna von Eiter umspült, die Markhöhle vereitert. Breite Aufmeißelung der Ulna. Resektion der Gelenkenden. Suspension des Armes und Streckstellung durch 2 Wochen. Heilung.

A. K., 18 J. Vor 6 Tagen mit Fieber und Schmerzen im rechten Unterarm erkrankt. Gleichmäßige Schwellung des Armes. Nach 2 Tagen tiefe Fluktion nahe dem Handgelenk. Inzision ergibt grauroten Eiter. Breite Spaltung entlang dem Radius, der periostentblößt ringsum von Eiter umspült wird. Aufmeißelung des Knochens. Markhöhle mit Eiter erfüllt. Senkungsabszeß gegen Handgelenk und Ellenbogen. Jodoformgazedrainage. Suspension. Im folgenden Monat 5mal Inzisionen von Abszessen am Ober- und Unterarm nötig. Vereiterung des Ellbogengelenkes. Im nächsten Monat Abszeß unterhalb des Poupartschen Bandes. Inzision. Entfieberung dauernd. Nach einer weiteren Woche Radius am unteren Ende demarkiert. Abtragung des nekrotischen Teiles mit der Säge. Noch langdauernde Eiterung. Behandlungsdauer über 4 Monate. Die Entlassung durch Dekubitusgeschwüre an der Skapula und an einzelnen Wirbeln verzögert. Heilung.

1097—1099. *Lymphadenitis axillaris*. 3 F. (2 M., 1 W.). Exstirpation der zum Teil verkästen oder vereiterten Lymphome. Heilung.

1100—1102. *Abscessus axillae*. 3 F. (3 W.). Inzision. Heilung.

1103. *Abscessus humeri*. 1 M. Inzision. Heilung.

1104. *Lymphangoitis brachii*. (1 M.) Infolge Furunkels des Unterarmes, der inzidiert wird. Ichthyolglyzerinpinselung des Oberarmes. Essigsaure Tonerde. Heilung.

1105. *Ulcus antibrachii*. 1 F. (1 W.). Verbände mit essigsaurer Tonerde. Heilung.

1106. *Ecthyma gangraenosum brachii et antibrachii*. 1 F. (1 M.). Nach einigen Monaten gänzliche Heilung unter antiseptischen und Salbenverbänden.

1107. *Mus articul. cubiti*. 1 F. (1 M.). Eröffnung des Gelenkes, Exstirpation eines haselnußgroßen Knorpelstückes, welches vollkommene Streckung und Beugung des Gelenkes unmöglich machte. Heilung.

1108. *Ganglion manus*. 1 F. (1 M.). Exstirpation des nußgroßen Überbeines am Handrücken. Unter Novocainanästhesie. Heilung.

### **Tuberkulöse Erkrankungen.**

1109—1115. *Caries*. 6 F. (4 M., 2 W.). 2mal Karies des Humerus. Einmal Resektion des Kopfes nach Kocher. Heilung. Das andere Mal Ope-



ration verweigert. 3mal Caries cubiti, davon 1mal Resektion, 2mal Inzision. Exkochleation. Jodoformemulsion. Heilung. 1mal Caries ulnae. Resektion des distalen Endstückes. Rasche Heilung.

1115—1118. *Fungus*. 4 F. (4 M.). 2mal Fungus cubiti. 1mal Resektion nach Kocher, 1mal nach Langenbeck. Heilung. 2mal Fungus der Hand. Inzision und Exkochleation im einen, Jodbäder, Schienenverband, Biersche Stauung im anderen Falle. Weitgehende Besserung bei der vorzeitigen Entlassung.

1119—1120. *Tendovaginitis*. 2 F. (1 M., 1 W.). Beidemale am Handrücken. Exstirpation der fungös verdickten Sehnenscheiden. Jodoformemulsion. Heilung.

1121—1122. *Abscessus frigidus*. 2 F. (2 M.) 1mal am Handrücken, 1mal am Ellbogen. Jodsalzbäder, Biersche Stauung, Inzision. Jodoformemulsion. Heilung.

1123. *Lupus manus*. 1 F. (1 M.). Exzision und Exkochleation. Heilung.

### Varia.

1124—1131. *Corpus alienum*. 8 F. (8 W.). In allen Fällen war der Fremdkörper eine Nadel in der Hand. Inzision. Extraktion. Heilung.

1132. *Paralysis manus*. 1 F. (1 M.)

F. M., 22. J. Vor 2 Monaten Stich in den Oberarm. Keine ärztliche Behandlung. Lähmung der Hand. Atrophie der Muskeln des Unterarmes und der Hand. Sensibilität im Gebiet des N. ulnaris fehlend, im Gebiet des Medianus herabgesetzt. Faustbildung unmöglich. Radialpuls viel schwächer als auf der anderen Seite. Bei der Operation findet man den Nervus medianus und ulnaris durchtrennt; die Stümpfe sind 6 cm von einander entfernt. Arteria brachialis gleichfalls durchtrennt. Ligatur. Die Nervenstümpfe werden in ihrer Mitte in der Längsrichtung gespalten und ein 3 cm langes Stück jedes Nerven umgeschlagen. Nervennaht nach Lange. Heilung p. p. Faradisation. Wesentliche Besserung. Abmagerung der Hand und des Armes viel geringer geworden. Entlassung vorzeitig erzwungen.

1133—1134. *Ankylosis humeri*. 2 F. (2 M.). 1mal nach Luxation, das anderemale nach Kontusion entstanden. Massage. Aktive und passive Bewegungen. Heilung.

1135. *Ankylosis indicis*. 1 F. (1 M.) Nach Eiterung entstanden. Enukleation des Fingers. Heilung.

1136. *Contractura cicatr. humeri*. 1 F. (1 M.). Nach Verbrennung. Durchtrennung einer handbreiten bewegungshemmenden schwimmbhautähnlicher Hautfalte in der Achselhöhle. Deckung der Defekte durch gestielte Lappen vom Rücken. Heilung p. p. Volle Bewegungsfreiheit.

1137—1138. *Contractura manus*. 2 F. (1 M., 1 W.). In einem Falle angeborene Beugekontraktur beider Hände. Passive Streckung. Steife Verbände. Kein Erfolg. Im anderen Falle Exzision der den Handrücken einnehmenden Narbe. Hautbrückenlappen vom rechten Rippenbogen gegen den Nabel. Heilung p. p. Vollkommener Erfolg.

1139. *Polydaktylia*. 1 F. (1 M.) Überzähliger Daumen. Gabelung der Grundphalanx. Enukleation. Heilung.

1140. *Syndaktylia*. 2 bis 5 Finger vollkommen bis zu den Fingernägeln verwachsen. Schwimmbhaut zwischen Daumen und Zeigefinger. Lappenplastik. Thiersche Transplantation. Heilung p. p. Guter Erfolg.

## XI.

# Untere Extremität.

### Verletzungen.

#### Einfache Frakturen.

1141—1150. *Fractura femoris*. 10 F. (8 M., 2 W.). 3mal Bruch des Schenkelhalses, 7mal des Schaftes. 3mal rechts, 6mal links, 1mal doppelseitig. 6mal durch Sturz, 4mal durch direkte Gewalt entstanden. Die Behandlung bestand im Anlegen von Heftpflaster-Extensionsverbänden mit Gewichtszug, bei zwei Kindern mit elastischem Zug durch Gummidrain in suspendierter Stellung; je einmal kam die Zuppingersche Extensionsschiene und der Liermannsche Apparat zur Anwendung. Bei einem Kranken mit linkseitigem Oberschenkelbruch und alter rechtseitiger Koxitis wurde eine doppelseitige Gipshose angelegt. 8 Kranke wurden geheilt, 1 gebessert, 1 starb.

A. S., 35 J. Wurde in tobedem Zustand aufgenommen. Potator. Ein-gekeilte Schenkelhalsfraktur infolge Sturzes von einer Mauer. Exitus letalis 8 Tage nach der Verletzung. Obduktion: Vereiterte Schenkelhalsfraktur, lobulär-pneumonische Herde in beiden Lungen. Leptomenigitis chron. Fettige Degeneration des Herzens und der Leber, akuter Milztumor.

1151—1159. *Fractura cruris*. 9 F. (M.). 4mal beide Knochen, 3mal die Tibia, 2mal die Fibula gebrochen. 5mal betrifft der Bruch die Diaphyse, 3mal ist er supramalleolär, 1mal besteht ein Knöchelbruch. Ätiologie: 2mal Sturz, sonst direkte Gewalt. Die Behandlung bestand in Anlegung von Gips- bzw. Gipsgehverbänden nach Abschwellung der Extremität; hiebei wurde zumeist der Scheidl'sche Apparat verwendet. In 1 F. kam die Zuppingersche Extensionsschiene mit Erfolg zur Anwendung. 1 F. von geheilter Fraktur wurde lediglich zur Röntgendiagnose aufgenommen.

1160. *Fractura patellae*. 1 M.

P. P., 59 J. Querbuch der linken Patella durch Sturz. Zuerst Heftpflasterverbände, nach 11 Tagen Knochennaht mit Silberdraht. Reaktionslose Heilung.

#### Komplizierte Frakturen.

1161—1162. *Fractura complic. femoris*. 2 M.

A. K., 29 J., Verschieber. Zermalmung des linken Oberarmes und Oberschenkels. Exartikulation des Femur nach Ligatur der großen Gefäße, Amputation des Oberarmes, intravenöse Kochsalzinfusion. 6 Stunden nach der Aufnahme Exitus letalis. — J. S., 29 J. Osteomyelitis des linken Femur vor 2 J. Auswärts Plombierung. Kompliz. vereiterter Bruch des Oberschenkels durch Sturz in einen

Straßengraben. Der Versuch, die Extremität zu erhalten, erweist sich als aussichtslos; an der Bruchstelle ist nur ein Drittel der Knochenröhre vorhanden, der Knochen eburneiert. Amputatio femoris, schwierige Gefäßligatur in dem schwieligen Gewebe. Die Fascia lata wird nekrotisch. Inzision. Während des Heilungsverlaufes Lymphadenitis inguinalis der zweiten Seite. Heilung.

1163—1180. *Fractura complic. cruris*. 18 F. (17 M., 1 W.). 11mal links, 6mal rechts, 1mal beiderseitig; in 2 F. durch Sturz, sonst stets durch direkte Gewalt, zumeist Überfahren auf der Eisenbahn, entstanden. Die primäre Amputation wegen Zermalmung des Unterschenkels wurde 5mal vorgenommen, u. zw. 2mal am Oberschenkel, 3mal am Unterschenkel. 1 F. hievon mit Zermalmung beider Unterschenkel starb bald nach der Operation. Bei infizierten Frakturen kam es später zu 1 Unterschenkel- und 3 Oberschenkelamputationen; 1 M. starb an Sepsis. In 1 F. wurden die Bruchenden reseziert, in 8. F. wurde mit dem Anlegen eines gefesterten Gipsverbandes, meist mit Hilfe des Scheidlschen Apparates, das Auslangen gefunden. 2 F. hievon waren durch den Ausbruch von Delirium tremens kompliziert.

1181—1184. *Fractura complic. pedis*. (4 M.). Zermalmungsbrüche. 1mal Amputation nach Chopart, 1mal Exartikulation sämtlicher Zehen, in 2 F. Exartikulation der zermalmten Zehen bzw. Phalangen.

### Luxationen.

1185. *Luxatio coxae iliaca*. 1 M. Durch direkte Gewalt entstanden. Reposition durch Zug am adduzierten Bein und Rotation nach innen.

### Weichteilverletzungen.

1186—1195. *Contusio*. (10 M.). 3mal der Oberschenkel, 2mal das Knie, 2mal der Unterschenkel, 3mal der Fuß betroffen. 1mal Sturz, sonst direkte Gewalt. Ruhigstellung der Extremität, Umschläge, Bäder, Massage.

1196—1200. *Distorsio*. (5 M.). 1mal des Knies, 4mal des Fußes; 4mal Sturz, 1mal direkte Gewalt. Therapie wie bei der Kontusion.

1201—1203. *Vulnus scissum*. 3 F. (2 M., 1 W.).

J. P., 58 J. 10 cm lange Schnittwunde am Darmbeinkamm, Verletzung durch eine Sense. Umstechungsnahte, Heilung durch Granulation. — M. B., 21 J. Granulierende Wunde am Fußrücken mit Durchtrennung der Strecksehne der großen Zehe. Nach Heilung Sehnennaht. — Anna M., 14 J. Verletzung durch ein Beil. Die drei ersten Zehen hängen nur an schmalen Hautbrücken. Exartikulation im Mittelfuß-Zehengelenk.

1204—1213. *Vulnus lacerococtusum*. 10 F. (9 M., 1 W.). Zum Teil ausgedehnte Rißquetschwunden, zumeist an den Unterschenkeln. In 3 F. Erweiterung der Wunden, Ätzung mit konz. Karbolsäure, in 1 F. Exartikulation der gangränös gewordenen großen Zehe.

1214. *Ruptura tendinis Achillis*.

J. J., 57 J. Verspürte beim Tragen einer schweren Last über eine Treppe plötzlich einen heftigen Schmerz in der rechten Ferse und konnte nicht mehr gehen. Zerreißung der Achillessehne knapp über dem Fersenhöcker. Sehnenplastik, Naht nach Lange. Glatte Heilung.



1215—1216. *Vulnus morsum*. 2 F. (1 M., 1 W.)

Anna K., 9 J. Eine oberflächliche Wunde am rechten Knie durch einen Hundebiß. — J. K., 16 J. Schlangenbiß (Kreuzotter) der 3. Zehe rechts, am Aufnahmstage. Die Wunde auswärts bereits gebrannt, der Unterschenkel durch einen Hosenträger abgeschnürt. Mächtiges Ödem des Fußes. Anlegen der Es-march-Binde, subkutane Injektion von Kalium hypermangan. in die verletzte Zehe, Inzision an der Bißstelle, energische antiseptische Behandlung, reichliche Alkoholzufuhr. Im Heilungsverlaufe rasch vorübergehendes Ödem des Unterschenkels. Nach 12 Tagen geheilt entlassen.

1217—1221. *Vulnus scopetarium*. 5 M. Eine Revolverkugel knapp am Femurschaft heilt ein, eine Pistolenkugel (6 mm) wird aus der Oberschenkelmuskulatur, eine (9 mm) aus dem Unterschenkel extrahiert. Bei 2 F. von Schrotschußverletzungen heilen die meisten Projektile ein, einige oberflächliche werden extrahiert.

1222—1223. *Corpus alienum*. 2 F. (1 M., 1 W.). Extraktion einer Nähnadel aus der Muskulatur des Oberschenkels und eines Topfscherbens aus der Fußsohle, welcher vor 1 Jahr eingedrungen war.

### Neubildungen.

1224. *Cystis dermoidalis* reg. *glutaeal. dext.*

J. G., 54 J. Seit der frühesten Kindheit bestand an der rechten Gesäßbacke, etwa 3 Querfinger seitlich vom After, eine Geschwulst, welche seit 3 Jahren rascher wuchs und in der letzten Zeit infolge entzündlicher Veränderungen Beschwerden verursacht. Großer derbelastischer Tumor mit zahlreichen Ausbuchtungen, welche sich namentlich schwer von der Glutäalmuskulatur lospräparieren lassen. Inhalt der Zyste Cholesterinbrei. Reaktionslose Heilung.

1225. *Fibroma femoris sin.*

A. B., 38 J. Hühnereigroßer, breit gestielter, ödematöser Tumor an der Streckseite des Oberschenkels. Exstirpation. Heilung p. p.

1226. *Sarcoma cruris dext.*

Antonie B., 17 J. Angeblich nach einem Sturz vor 9 Wochen aufgetretene Geschwulst des rechten Unterschenkels, welche rasch wuchs und Schmerzen verursacht. Von dem Periost der Fibula ausgehendes Sarkom, welches zur Spontanfraktur geführt hat. Amputation des Oberschenkels. Heilung p. p.

1227. *Epithelioma* reg. *ing. dext.*

Johanna K., 56 J. Walnußgroßes, exulzeriertes Epitheliom unterhalb des Poupartschen Bandes, welches sich aus einem warzenartigen Gebilde entwickelt hatte. Exstirpation. Heilung durch Granulation.

### Formfehler.

1228. *Genu valgum*. (1 M.), beiderseits. Operation verweigert.

1229. *Pes equinovarus bilat.* 2mon. Knabe. Achillotenotomie, Gipsverbände.

1230. *Pes equinus paralyticus*. 8jähr. Mädchen. Achillotenotomie.

1231. *Hallux valgus bilat.* 27jähr. W. Keilresektion, Exstirpation der Schleimbeutel. Heilung p. p.

## Entzündliche Erkrankungen.

1232—1143. *Lymphadenitis ing.* 12 F. (11 M., 1 W.), alle geheilt. 8mal nach Ulcus molle, 3mal Lues, 1mal Scharlach. In 1 Falle beiderseitig. Inzision. Auskratzung.

1244—1255. *Osteomyelitis.* 12 F. (9 M., 3 W.), davon 8 akute Fälle (1mal Femur, 6mal Tibia, 1mal Fußwurzel) bei Kindern von 6 bis 15 J. und 4 Fälle von chronischer Osteomyelitis bei 11—33jähr. Kranken. 11 Fälle wurden geheilt, 1 Fall gebessert entlassen.

A. J., 7 J. 6 Tage krank. Schwer septisch, somnolent, septisches Exanthem des Rumpfes und der Extremitäten. Akute Osteomyelitis des linken Femur, metastatischer periostaler Abszeß am linken Humerus. Aufmeißelung der Femurdiaphyse, Inzision des Humerusabszesses. Bildung periostaler Abszesse an der rechten Tibia und an der 2. Zehe links. Nach 1 Monat in häusliche Pflege entlassen. — J. H., 13 J. Beginn vor 14 Tagen mit Frösteln und Schwellung des rechten Fußes. Der Fuß ist geschwollen, am Fußrücken und äußeren Fußrand besteht Rötung und undeutliche Fluktuation. Inzision. Das Os cuboideum ist periostentblößt, die Knochensubstanz weich, eitrig durchsetzt, die Gelenkknorpel zerstört. Exstirpation des Würfelbeines und der drei Keilbeine, an denen ähnliche Veränderungen bestehen. Sofortige Entfieberung. Nach 6 Wochen gehfähig entlassen.

Bei den 6 Fällen von akuter Osteomyelitis der Tibia bestand 2mal Epiphysenlösung, 1mal ein periostaler Abszeß in der Fossa supraspinata scapulae sin., 1mal Vereiterung des Knie- und Sprunggelenkes. Therapie: Breite Aufmeißelung des Knochens, Inzision der metastatischen Abszesse. Heilungsdauer 4 bis 6 Monate. — Bei den 4 Fällen von chronischer Osteomyelitis des Femur wurde 2mal die Nekrotomie ausgeführt und Sequester entfernt, 2mal weit verzweigte Abszesse und Fistelgänge breit eröffnet und ausgekratzt.

1256—1263. *Gangrän.* 8 F. (5 M., 3 W.). Ätiologie: Je 1mal senile Gangrän, Arteriosklerose, Thrombose, Trauma, Diabetes; in 3 Fällen unbekannt. 6mal Amputation des Oberschenkels, je 1mal des Unterschenkels und des Fußes (Pirogoff). 6 Fälle geheilt, 2 Fälle gestorben: 1mal Herzschwäche 8 Tage nach der Amputation wegen diabetischer Gangrän, 1mal Fortschreiten der Gangrän.

1264—1265. *Necrosis hallucis.* 2 F. (1 M., 1 W.). Längere Zeit bestehende Eiterungen unbekannten Ursprungs. Exstirpation der nekrotischen Endphalanx.

1266—1269. *Periostitis.* 4 M., alle geheilt. 3mal Periostitis der Tibia nach einem Trauma; 1mal Inzision, 2mal Bettruhe und Bindenwicklungen. 1 Fall von Osteoperiostitis des Femur stand durch 10 Monate in Behandlung wiederholte breite Inzisionen von Abszessen.

1270. *Myositis ossificans femoris.* 1 F. (40jähr. M.) Nach einem Trauma aufgetretene knochenharte Schwellung im Bereiche des M. vastus ext. Röntgenphotographie. Keine subjektiven Beschwerden. Gebessert entlassen.

1271—1279. *Phlegmone.* 9 F. (5 M., 4 W.). 8 Fälle geheilt, 1 gestorben: 77jähriger, marastischer Mann mit Erysipelas phlegmonosum des linken Beines. 2mal die ganze Extremität, 4mal der Unterschenkel, 3mal der Fuß betroffen. In 3 Fällen handelte es sich um Erysipelas phlegmonosum. In allen Fällen Inzision.

1280. *Lymphangoitis cruris*. (1 M.). Nach einer Verletzung der großen Zehe. Ruhigstellung des Beines, Umschläge.

1281—1288. *Abscessus*. 8 F. (3 M., 5 W.), alle geheilt. In 1 Falle Abszesse des Oberarmes und Oberschenkels; 1mal Abszeßbildung am Oberschenkel 3 Jahre nach einer Pseudarthrosenoperation, verursacht durch die Drahtnähte; 1mal Abszesse puerperalen Ursprungs an beiden Beinen. Sonst handelte es sich um isolierte Abszesse des Unterschenkels (2mal vereiterte Hämatome) und in 1 Fall um einen Abszeß des Fußes. Stets breite Spaltung.

1289—1303. *Gonitis*. 15 F. (10 M., 5 W.), 13 geheilt, 2 gebessert. 7mal seröser, 2mal hämorrhagischer Erguß. Ätiologie dieser Fälle: 4mal Trauma, 1mal Puerperium. In 2 Fällen wurde die Flüssigkeit durch Punktion entleert und Schwammkompression angewendet; sonst Ruhigstellung des Gelenkes, Heißluftbäder. — Bei 6 F. von eitriger Gonitis war 1mal die Ätiologie unbekannt, 1mal war die Erkrankung nach einem Sturz auf das Knie aufgetreten, in 4 F. bestanden penetrierende Verletzungen des Gelenkes, davon 3 durch Beilhiebe bei der Arbeit. In allen Fällen wurde das Kniegelenk drainiert. In 1 F. kam es bei septischem Verlauf 9 Wochen nach der Verletzung zur Amputation des Oberschenkels wegen Arrosion der Arteria femoralis oberhalb der Kniekehle. Heilung durch Granulation.

1304. *Contractura genu d.* 6jähr. Idiot. Hemiparese. Kontraktur des Knies in Beugestellung, des Sprunggelenkes in Streckstellung. Redressement in Narkose. Im Verband entlassen.

1305—1311. *Bursitis*. 7 F. (5 M., 2 W.). 3 F. chronisch, u. zw. je 1mal präpatellar, in der Kniekehle, am Malleolus externus. Exstirpation. 4mal Bursitis praepatellaris suppurativa, 1mal davon bei einer Gebärenden, Wochenbett nicht gestört. Inzisionen. Drainage.

1312. *Bursitis praepatellaris* — *Aneurysma art. popliteae*.

L. B., 54 J. Seit 4 Monaten bemerkt Pat. eine Geschwulst in der rechten Kniekehle; von der Größe eines Taubeneies wuchs dieselbe zur Faustgröße heran. Seit 5 Wochen besteht eine vor wenigen Tagen spontan durchgebrochene Bursitis praepatellaris suppur. desselben Knies. Furunkel am Unterschenkel. Der Tumor in der Kniekehle zeigt absolut keine Pulsation und wird für einen Schleimbeutel gehalten. Zuerst Operation der Bursitis praepatellaris. Exkochleation bzw. Exstirpation des Sackes. Heilung. Unterdessen klagt Pat. über zunehmende Schmerzen in der Kniekehle, welche in den Fuß ausstrahlen. Operation in Äthernarkose. Es gelingt fast den ganzen Tumor loszulösen, hiebei keine Spur von Pulsation; plötzlich arterielle Blutung aus dem eingerissenen Tumor. Anlegen der Esmarchbinde. Aneurysma der Arteria poplitea gerade an der Teilungsstelle. Exstirpation des Sackes. Ligatur der zuführenden Arterie und der abführenden Äste. Die Arterie ist sklerotisch. Glatte Heilung, keine Ernährungsstörung der Extremität.

1313—1317. *Varices*. (5 M.). In 3 F. Resektion der varikösen Vena saphena von mehreren Schnitten am Ober- und Unterschenkel aus. 1mal Blutung aus einem geplatzten Varix. Kompressionsverband; 1mal Besserung durch Anlegen einer Flanellbinde.

1318. *Onychia hallucis*. (1 M.). Exstirpation des Nagels in Lokalanästhesie.

1319—1320. *Unguis incarnatus hallucis*. (2 M.). Exstirpation der Nägel.



1321. *Tyloma plantae pedis*. (1 M.). Exstirpation.

1322. *Granuloma plantae pedis*. (1 W.). Exstirpation. Paquelin.

1323—1328. *Ulcus cruris*. 6 F. (4 M., 2 W.) In 3 F. beiderseitig. Ätiologie: 3mal Varizes, 2mal Lues, 1mal Trauma. Heilung unter Salbenverbänden, 1mal Exkochleation.

### Tuberkulöse Erkrankungen.

1329—1342. *Coxitis*. 14 F. (6 M., 8 W.). Unter 10 J. 3, im 2. Dezzennium 7, über 20 J. 4; 9mal links, 5mal rechts. 10 F. wurden geheilt und gehfähig entlassen, 3 gebessert, 1 ungeheilt. In 3 F. wurde durch mehrere Wochen Heftpflasterextension angewendet, in 8 F. Gipsverbände angelegt. 1mal wurde ein Abszeß punktiert, 1mal Fistelgänge gespalten und exkochleiert, in 1 F. (18jähr. M.) die Resektion des Hüftgelenkes nach Langenbeck ausgeführt.

1343—1357. *Fungus genu*. 15 F. (10 M., 5 W.). Unter 10 J. 5, im 2. Dezzennium 2, über 20 J. 8; 10mal links, 5mal rechts. 13 F. wurden geheilt, 1 gebessert und 1 ungeheilt entlassen. 1 F. wurde durch Biersche Stauung gebessert, 1 F. durch Streckung in Narkose und wochenlange Fixation im Gipsverband gehfähig entlassen, in 1 F. jeder Eingriff verweigert. — Bei 2 Kindern unter 10 J. wurde die Arthrektomie, in 4 F. die Resektion des Kniegelenkes, davon 1mal mit Verlagerung der Sartoriussehne nach Kofmann, ausgeführt. In 3 dieser Fälle war nur die Synovialis fungös erkrankt, in den anderen Fällen bestanden zum Teil ausgedehnte Knochenherde. In 6 F. wurde die Amputation des Oberschenkels notwendig; 3 dieser Kranken standen im 3., 2 im 5., 1 im 6. Jahrzehnt. In 3 F. war eine Erhaltung der Extremität wegen der hochgradigen Zerstörung der Knochen unmöglich, in den übrigen 3 F. bestanden überdies schwere Lungensymptome bei sehr elendem Allgemeinzustand.

1358. *Contractura genu*. 1 W.

Amalie B., 6 J. Stumpfwinklge Kontraktur nach ausgeheiltem Fungus. Streckung in Narkose. Gipsverband.

1359—1360. *Ankylosis genu*. 2 F. (1 M., 1 W.)

H. P., 17 J. Vor 5 J. Resectio genu wegen Fungus. Seit einigen Monaten Beugstellung des Knies. Keilresektion mit Verlagerung der Sartoriussehne nach Kofmann. Heilung p. p.

Martha P., 12 J. Vor 3 J. auswärts Resectio genu. Knöcherne Ankylose im stumpfen Winkel. Keilresektion, Verlagerung des Sartorius. Heilung per sec. Abstoßung nekrotischer Sehnenfetzen.

1361—1368. *Karies der Becken- und langen Röhrenknochen*. 8 F. (5 M., 3 W.). Alle geheilt. 2mal Psoasabszeß, 2mal ein Herd im Darmbein, je 1mal im Kreuzbein, Femur und der Tibia, 1mal multiple kalte Abszesse. 2mal Caries necrotica. 1mal gleichzeitig Fistula ani tbc. In allen Fällen Inzision, Auskratzung der Abszeßmembran bzw. der Knochenherde. Jodoformemulsion.

1369—1385. *Fungus und Karies des Fußes*. 17 F. (13 M., 4 W.). Geheilt 14, gebessert 2, ungeheilt 1. Die Erkrankung betraf den ganzen Fuß 2mal, die Fußwurzel 11mal, die Mittelfußknochen 4mal. 1 F. wurde durch tägliche Biersche Stauung nach 2 Monaten geheilt, 2 F. durch

Gipsverbände gebessert entlassen. In 5 F. wurden Abszesse eröffnet, Fistelgänge und Knochenherde ausgekratzt, in 1 dieser Fälle beiderseitige Halslymphome exstirpiert. In 4 F. wurde die Resektion der Fußwurzel ausgeführt, in 2 F. die große Zehe mit ihrem Metatarsus entfernt. In einem der letzteren Fälle wurde schließlich nach 3mon. Behandlung wegen fortschreitender Erkrankung der Sehnenscheiden mit Rücksicht auf den Allgemeinzustand die Amputation nach Gritti notwendig. Bei 2 F. (19jähr. M. und 69jähr. W.) wurde gleich nach der Aufnahme die supramalleoläre Amputation des Unterschenkels vorgenommen.

1386—1387. *Lymphadenitis ing.* (2 M.). Exstirpation. Exkochleation.

1388. *Lupus hypertrophicus* (1 M.) der Leistenbeuge und des Gesäßes. Exzision bzw. Paquelin.

# Operationstabelle 1908.

1489 operative Eingriffe mit 1033 Narkosen, und zwar 938 Äther-, 52 Chloroform- und 43 Ätherchloroformnarkosen. Die übrigen operativen Eingriffe wurden in Lumbalanästhesie oder Lokalanästhesie oder ohne Anästhesie ausgeführt.

Art der Operation	Krankheit	Geheilt	Gebessert	Gestorben	Summe
<b>Amputatio</b>					
— digitorum	Zermalmungsbruch, Vulnus scissum	3	—	—	3
— antibrachii	Necrosis manus . . . . .	1	—	—	1
— humeri	Zermalmungsbruch . . . . .	2	—	—	2
— cruris	Gangraena, Zermalmungsbruch, Phlegmone, Caries . . . . .	6	—	—	6
— femoris	Zermalmungsbruch, Fungus gen. Sarcoma cruris, Gangraena, Phlegmone, Lupus hypertroph. .	15	—	5	20
<b>Lisfranc</b>	Congelatio . . . . .	1	—	—	1
<b>Chopart</b>	Congelatio, Gangraena, Zermalmungsbruch . . . . .	4	—	—	4
<b>Pirogoff</b>	Gangraena . . . . .	1	—	—	1
<b>Gritti</b>	Caries . . . . .	1	—	—	1
		34	—	5	39
<b>Enucleatio</b>					
— digitorum	Zermalmungsbruch, Vulnus scissum, Caries, Gangraena, Phlegmone, Necrosis, Panaritium, Polydactylia	42	—	—	42
— manus	Zermalmungsbruch . . . . .	2	—	—	2
— humeri	Zermalmungsbruch, Necrosis . .	2	—	—	2
— femoris	Zermalmungsbruch . . . . .	—	—	1	1
		46	—	1	47
<b>Resectio</b>					
— mandibulae	Phosphornekrose, Fractura complic.	3	—	—	3
— septi narium	Scoliosis . . . . .	1	—	—	1
— ulnae	Caries necrotica . . . . .	1	—	—	1
— cubiti	Fungus, Caries . . . . .	3	—	—	3
— humeri	Caries . . . . .	1	—	—	1



Art der Operation	Krankheit	Geheilt	Gebessert	Gestorben	Summe
— metatarsi	Hallux valgus, Caries . . . . .	4	—	—	4
— tarsi	Fungus, Luxatio complicata . . . .	6	—	—	6
— cruris	Fractura complicata . . . . .	3	—	—	3
— genu	Ankylosis, Contractura, Fungus . .	7	—	—	7
— coxae	Coxitis . . . . .	1	2	—	3
<b>Trepanatio</b>		30	2	—	32
— Schädeldach	Fractura complic., Vulnus sclopetarium, Gumma, Meningitis, Abscessus cerebri . . . . .	6	—	4	10
— process. mastoid.	Mastoiditis, Caries . . . . .	6	2	1	9
<b>Aufklappen der Oberkiefer nach Kocher</b>	Sarcoma baseos cranii . . . . .	1	—	—	1
<b>Necrotomia</b>	Necrosis, Osteomyelitis . . . . .	11	1	1	13
<b>Laminectomia</b>	Fractura vertebrae . . . . .	—	—	1	1
<b>Extraction u. Elevation von Fragmenten</b>	Fractura comminut., Vulnus sclopetar. . . . .	3	1	2	6
<b>Excochleatio ossium</b>	Necrosis, Caries . . . . .	8	2	—	10
<b>Punctio articular.</b>	Gonitis . . . . .	4	—	—	4
<b>Tracheotomia</b>	Diphtheria laryngis, Tbc. laryngis, Corpus alienum in trachea . . .	1	1	4	6
<b>Tonsillotomia</b>	Hypertrophia tonsillarum . . . .	10	—	—	10
<b>Myotomia</b>	Caput obstipum . . . . .	1	—	—	1
<b>Strumectomia</b>	Struma, Basedow, Carcinoma . .	16	—	1	17
<b>Thoracocentesis</b>	Pleuritis . . . . .	9	7	1	17
<b>Resectio costarum</b>	Caries, Empyema, Abscessus subphrenicus . . . . .	6	4	—	10
<b>Amputatio mammae</b>	Carcinoma . . . . .	8	—	—	8
<b>Radikaloperation nach Bassini</b>	Hernia inguinalis libera . . . . .	91	—	1	92
„ <b>Kocher</b>	Hernia inguinalis libera . . . . .	32	—	—	32
„ <b>Fabricius</b>	Hernia cruralis libera . . . . .	7	—	—	7
<b>Radikaloperation</b>	Hernia umbilicalis, abdominalis in cicatrice . . . . .	8	—	—	8
<b>Herniotomie</b>					
<b>Bassini sequens</b>	Hernia inguinalis incarcerata . .	10	—	1	11
<b>Fabricius sequens</b>	Hernia cruralis incarcerata . . .	3	—	—	3
<b>Herniotomie</b>	Hernia inguinal., cruralis, umbilicalis, abdominalis in cicatrice incarcerata	13	—	3	16
		164	—	5	169

Art der Operation	Krankheit	Geheilt	Gebessert	Gestorben	Summe
<b>Nephrorraphia</b>	Ren mobilis . . . . .	6	—	—	6
<b>Decapsulatio renum</b>	Nephritis chronica, haemorrhag. .	1	1	—	2
<b>Sectio alta</b>	Lithiasis, Blasenschrumpfung . .	4	1	1	6
<b>Punctio vesicae</b>	Retentio urinae e hypertroph. prostat. . . . .	3	—	—	3
<b>Blasennaht</b>	Ruptura vesicae . . . . .	1	—	—	1
<b>Prostatectomia transvesicalis</b>	Hypertrophia prostatae (Adenoma, Adenocarcinoma) . . . . .	1	—	1	2
<b>Urethrotomia ext.</b>	Ruptura, Strictura urethrae . . .	2	—	1	3
<b>Castratio</b>	Hydrocele inflamm. Haematoma, Sarcoma, Tbc. testis . . . . .	6	—	—	6
<b>Punctio</b>	Hydrocele . . . . .	1	—	—	1
<b>Radikaloperation nach Bergmann</b>	Hydrocele . . . . .	5	—	—	5
<b>„ Andrews</b>	Hydrocele . . . . .	3	—	—	3
<b>Incisio dorsalis</b>	Phimosis . . . . .	8	—	—	8
<b>Op. nach Schloffer</b>	Phimosis . . . . .	1	—	—	1
<b>Circumcisio</b>	Defectus praeputii, Phimosis, Ele- phantiasis praeputii . . . . .	4	—	—	4
<b>Operation bei</b>	Paraphimosis . . . . .	3	—	—	3
<b>Abtragung</b>	Condylomata acuminata . . . . .	3	—	—	3
<b>Punctio abdominis</b>	Ascites . . . . .	1	10	—	11
<b>Laparotomia</b>	Kystoma renis, Strangulatio ilei, flex. sigmoid., Vulnus punctum, Peritonitis, Invaginatio, Cystis omentis . . . . .	7	—	4	11
<b>— explorativa</b>	Ascites, Carcinoma, Tbc. peritonei, Peritonitis perforat., Sarcoma .	—	4	4	8
<b>Op. nach Talma</b>	Cirrhosis hepatis . . . . .	1	1	—	2
<b>— Adnexectomia</b>	Carcinoma ovarii, Zysten, Salpin- gitis, Pyosalpinx, Graviditas extrauterina, Haemovarum . .	26	—	2	28
<b>Amputatio uteri nach Chrobak</b>	Myoma uteri . . . . .	1	—	—	1
<b>Exstirpatio uteri totalis</b>	Komplizierte Adnextumoren, Myo- mata, Carcinoma, Graviditas ex- trauterina, Adenomyoma, Pyo- salpinx . . . . .	15	—	3	18

Art der Operation	Krankheit	Geheilt	Ge bessert	Gestorben	Summe
<b>Ventrofixatio- Olshausen</b>	Retroflexio, Descensus, Prolapsus uteri . . . . .	34	—	1	35
<b>Resectio ventriculi</b>	Carcinoma, Ulcus ventriculi . . .	4	—	2	6
<b>Gastrostomia</b>	Carcinoma oesophagi . . . . .	—	2	1	3
<b>Gastroenterostomia</b>	Carcinoma, Ulcus ventriculi . . .	1	3	3	7
<b>Enteroanastomosis</b>	Carcinoma . . . . .	—	1	—	1
<b>Resectio process. vermiform.</b>	Appendicitis, Perityphlitis . . .	41	—	3	44
<b>Resectio ilei</b>	Volvulus . . . . .	—	—	1	1
<b>Resectio flex. sigmoid.</b>	Carcinoma . . . . .	—	—	1	1
<b>Colostomia</b>	Carcinoma recti . . . . .	—	1	1	2
<b>Cholecystostomia</b>	Icterus . . . . .	—	1	—	1
<b>Cholecystectomy</b>	Cholelithiasis, Cholecystitis . . .	8	—	—	8
		138	13	26	177
<b>Vaginale Totalex- stirpation d. Uterus</b>	Adenomyoma, Myoma, Prolapsus uteri totalis, Metritis chronica .	9	—	1	10
<b>Vag. Myomektomie</b>	Myoma subseros. . . . .	1	—	—	1
<b>Discissio</b>	Angustitas orific. uteri . . . . .	11	—	—	11
<b>Abrasio mucosae</b>	Endometritis, Metrorrhagien post abortum . . . . .	121	—	—	121
<b>Manuelle Aus- räumung</b>	Abortus, Retentio placentae . . .	39	—	—	39
<b>Abortus artificialis</b>	Nephritis, Osteomalacia, Tub. pul- monum, Lues . . . . .	5	—	—	5
<b>Metreuryse</b>	Abortus protractus . . . . .	1	—	—	1
<b>Schröder-Emmet</b>	Erosio . . . . .	10	—	—	10
<b>Perineoplastik</b>	Ruptura perinei . . . . .	20	—	—	20
<b>Kolporrhaphia</b>	Prolapsus vaginae . . . . .	5	—	—	5
<b>Sectio caesarea</b>	Angustitas pelvis . . . . .	4	—	—	4
<b>Sectio caesarea extraperiton. n.</b>					
<b>Frank-Veit</b>	Angustitas pelvis . . . . .	2	—	—	2
<b>Sectio caesarea vaginal.</b>	Eklampsie . . . . .	—	—	1	1
<b>Wendung</b>	Placenta praevia, Querlage . . .	1	—	2	3
<b>Forceps</b>	Wehenschwäche, Dystokie . . .	6	—	—	6



Art der Operation	Krankheit	Gehelt	Gebessert	Gestorben	Summe
<b>Incisio cervicis- Forceps</b>	Rigiditas cervicis . . . . .	2	—	—	2
<b>Kraniotomie</b>	Angustitas pelvis, Cicatrix cervicis Eklampsie-Nabelschnurvorfall .	11	—	—	11
<b>Decapitatio</b>	Verschleppte Querlage, Armvorfall	4	—	1	5
<b>Embryotomie</b>	Doppelmißbildung, Verschleppte Querlage . . . . .	2	—	—	2
<b>Extractio</b>	Schräglage . . . . .	1	—	—	1
<b>Hebosteotomie-For- ceps</b>	Angustitas pelvis . . . . .	1	—	—	1
<b>Blasenstich</b>	Hydramnion, Eklampsie . . . . .	3	—	—	3
<b>Amputatio recti</b>	Carcinoma . . . . .	1	—	—	1
<b>Operation bei</b>	Fissura ani, Fistula ani . . . . .	9	1	—	10
	Fistula vesicovaginalis . . . . .	1	2	—	3
	Hämorrhoiden . . . . .	11	—	1	12
<b>Op. n. Hofmann</b>	Prolapsus recti . . . . .	2	—	—	2
<b>Exstirpatio neo- plasmatum</b>	Atheroma . . . . .	8	—	—	8
	Angioma . . . . .	4	—	—	4
	Zysten . . . . .	7	—	—	7
	Hygroma . . . . .	1	—	—	1
	Lipoma . . . . .	4	—	—	4
	Lymphomata . . . . .	50	—	—	50
	Polypen . . . . .	14	—	1	15
	Fibroma . . . . .	5	—	—	5
	Epithelioma, Carcinoma . . . . .	12	—	1	13
	Sarcoma . . . . .	6	1	1	8
	Papilloma . . . . .	2	—	—	2
	Hydro-Meningocele . . . . .	1	—	—	1
	Myxochondroendothelioma . . . . .	1	—	—	1
	Cystadenoma . . . . .	1	—	—	1
		116	1	3	120
<b>Plastische Operationen</b>					
— Lippenplastik	Labium leporinum . . . . .	6	—	—	6
— Lappenplastik	Syndactylia, Contractura, Cicatrix	6	—	—	6
<b>Transplantation d. Musculus pecto- ral. maj.</b>	Paresis muscul. deltoid. . . . .	1	—	—	1
<b>Transplantation n. Thiersch</b>	Granulierende Wunde . . . . .	2	—	—	2

Art der Operation	Krankheit	Geheilt	Gebessert	Gestorben	Summe
<b>Repositio</b>	Luxatio antibrachii, humeri, coxae, pollicis . . . . .	13	—	—	13
<b>Tenotomia</b>	Pes equinovarus . . . . .	3	—	—	3
<b>Osteotomia</b>	Fractura male sanata . . . . .	1	—	—	1
<b>Incisiones</b>	Abszesse, Furunkel, Phlegmone, Gallencyste, Periostitis, Bartho- linitis, Strumitis, Vulnus sclope- tarium, Periurethritis, Panari- tium, Parotitis, Parametritis, Periproctitis, Angina phlegmo- nosa etc. . . . .	187	5	6	198
<b>Excochleatio bei</b>	Caries, Fisteln, Carcinoma, Acti- nomykosis . . . . .	17	7	2	26
<b>Nerven- u. Sehnen- naht</b>	Vulnus scissum . . . . .	12	—	—	12
<b>Knochennaht</b>	Fractura complicata, patellae . .	3	—	—	3
<b>Extraction von Fremdkörpern</b>	Nähnadel, Kugel, Eisenring, Kirsch- kern, Kapselsplitter, Glassplitter	28	—	—	28
<b>Augenoperationen</b>					
— Staroperation	Cataracta senilis . . . . .	3	—	—	3
— Abtragung	Prolapsus iridis . . . . .	2	—	—	2
— Paracentesis	Hypopyonkeratitis . . . . .	3	—	—	3
— Cauterisatio	Ulcus serpens . . . . .	1	—	—	1
— Enucleatio bulbi	Ruptura, Atrophia bulbi, Panoph- thalmitis, Glaucoma secund., Ke- ratitis suppurativa . . . . .	11	—	—	11
<b>Op. nach Kuhnt</b>	Ectropium cicatric. . . . .	2	—	—	2
	Keratokele . . . . .	1	—	—	1
<b>Op. n. Eversbusch</b>	Ptoſis palpebrae sup. . . . .	1	—	—	1
<b>Lidplastik</b>	Coloboma palpebrae sup. . . . .	1	—	—	1
<b>Evisceratio orbitae</b>	Sarcoma . . . . .	1	—	—	1
		26	—	—	26
<b>Sonstige Operationen</b>					
— Excisio	Verrucae, Cicatrix, Naevus, Ulcus, Chalazeon, Gumma, Narbenkeloid	14	—	—	14
— Suturae	Weichteilwunden . . . . .	30	—	—	30
<b>Operation bei</b>	Unguis incarnatus, Onychia . . .	7	—	—	7

Art der Operation	Krankheit	Geheilt	Gebessert	Gestorben	Summe
<b>Gefäßligaturen</b>	Arteria radialis, ulnaris . . . . .	4	—	—	4
<b>Exstirpatio</b>	Tendovaginitis tbc., Bursitis, Mus articul., Ganglion, Aneurysma art. poplit. . . . .	8	—	—	8
<b>Resectio venarum</b>	Varices cruris et femosis . . . . .	3	—	—	3
<b>Atmokausis</b>	Metrorrhagien . . . . .	1	—	—	1
<b>Cauterisatio</b>	Lupus, Angioma, Scropholoderma Carcinoma, Ulcera tbc. . . . .	11	5	—	16
<b>Abtragung</b>	Hypertrophia conchae, Adenoide Vegetationen . . . . .	2	—	—	2
<b>Resectio plex.pamp.</b>	Varicocele . . . . .	3	—	—	3
<b>Punctio</b>	Abscessus frigidus, Pericarditis . . . . .	4	3	—	7
<b>Venaesectio</b>	Nephritis post scarlat. . . . .	—	—	1	1
<b>Arthrotomia</b>	Ankylosis . . . . .	1	—	—	1
		1347	69	73	1489





Biblioteka Śląska

C 003089

II

M

1309